

真题：2

题目：男，53岁。上腹痛7天。结合CT

片，此诊断为

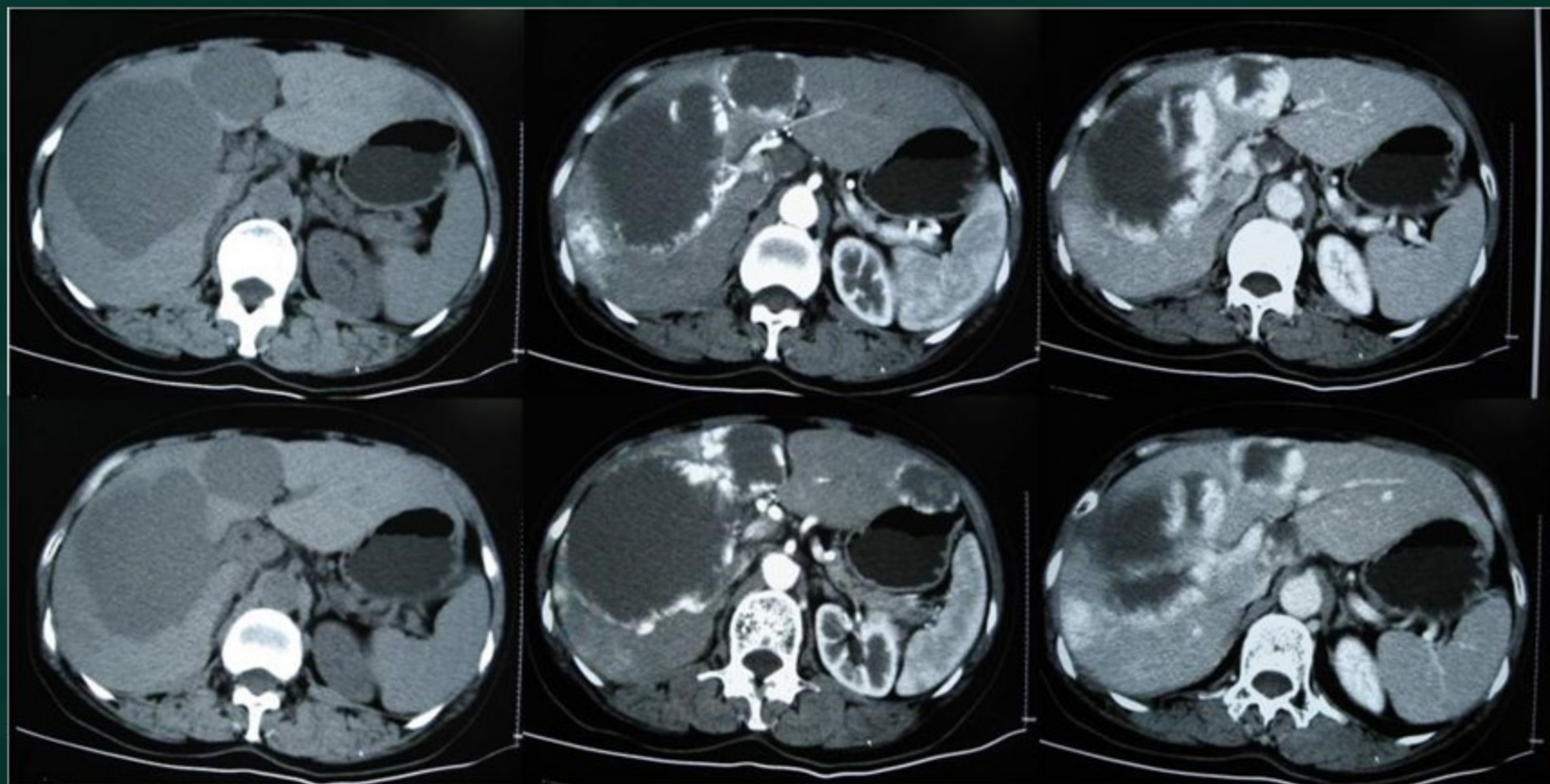
A: 肝囊肿

B: 肝癌

C: 急性胰腺炎

D: 肝血管瘤

答案D

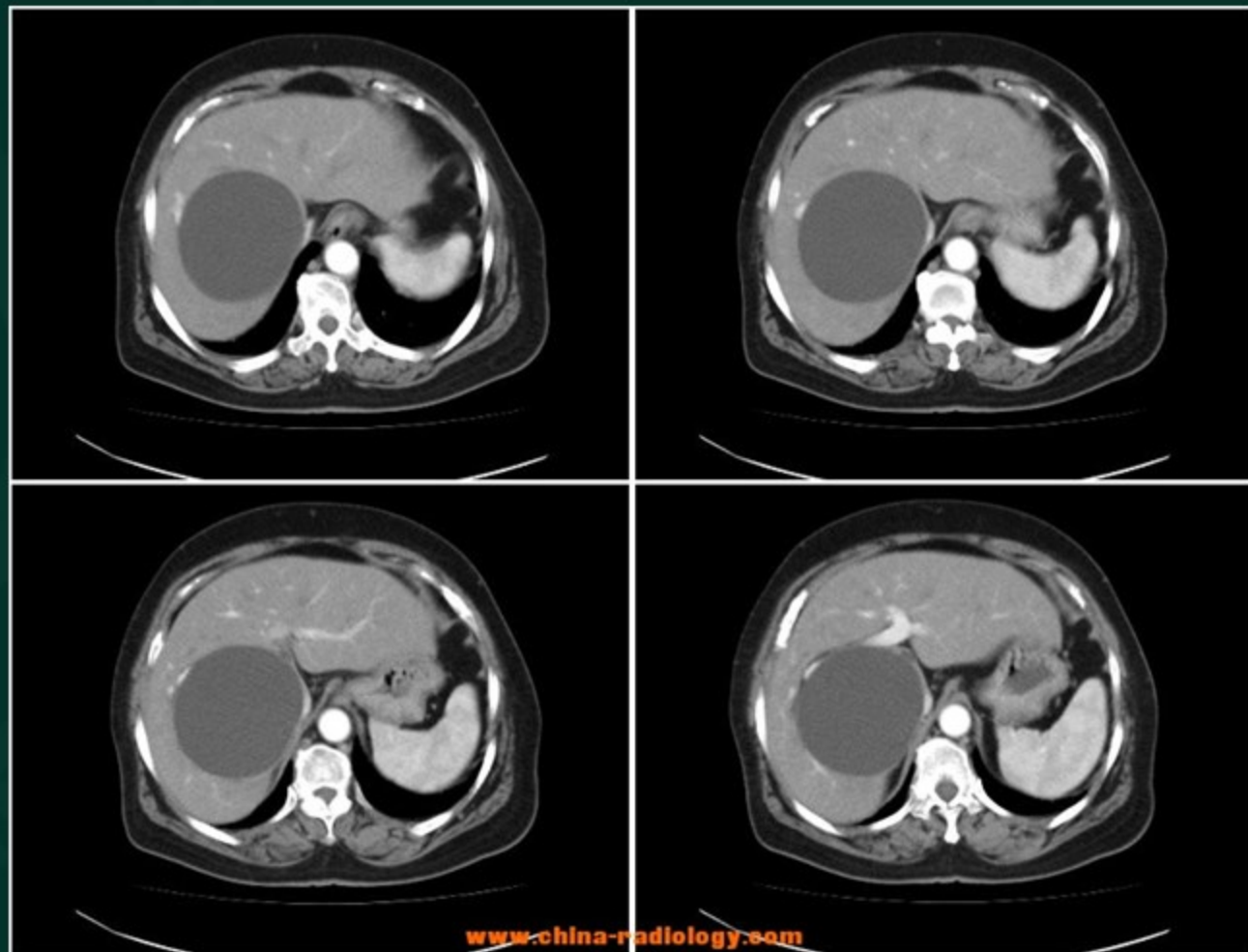


真题：5

题目：女，77岁。左乳腺癌术后3年。结合CT片，此诊断为

- A: 肝癌
- B: 肝囊肿
- C: 肝血管瘤
- D: 急性胰腺炎

答案B



真题：6

题目：女，77岁。腹痛3周。结合CT片，

此诊断为

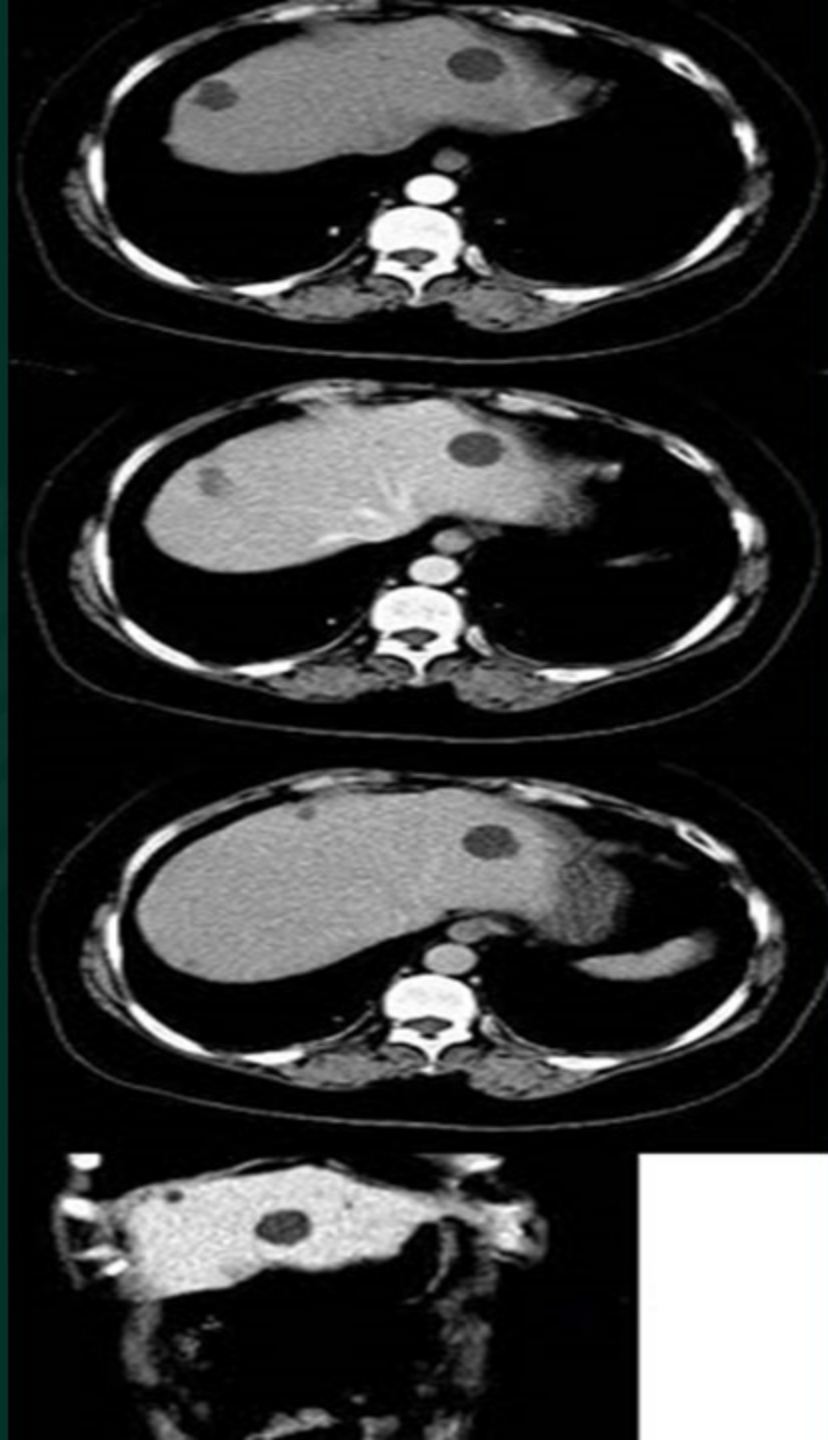
A：肝囊肿

B：肝癌

C：肝血管瘤

D：急性胰腺炎

答案A

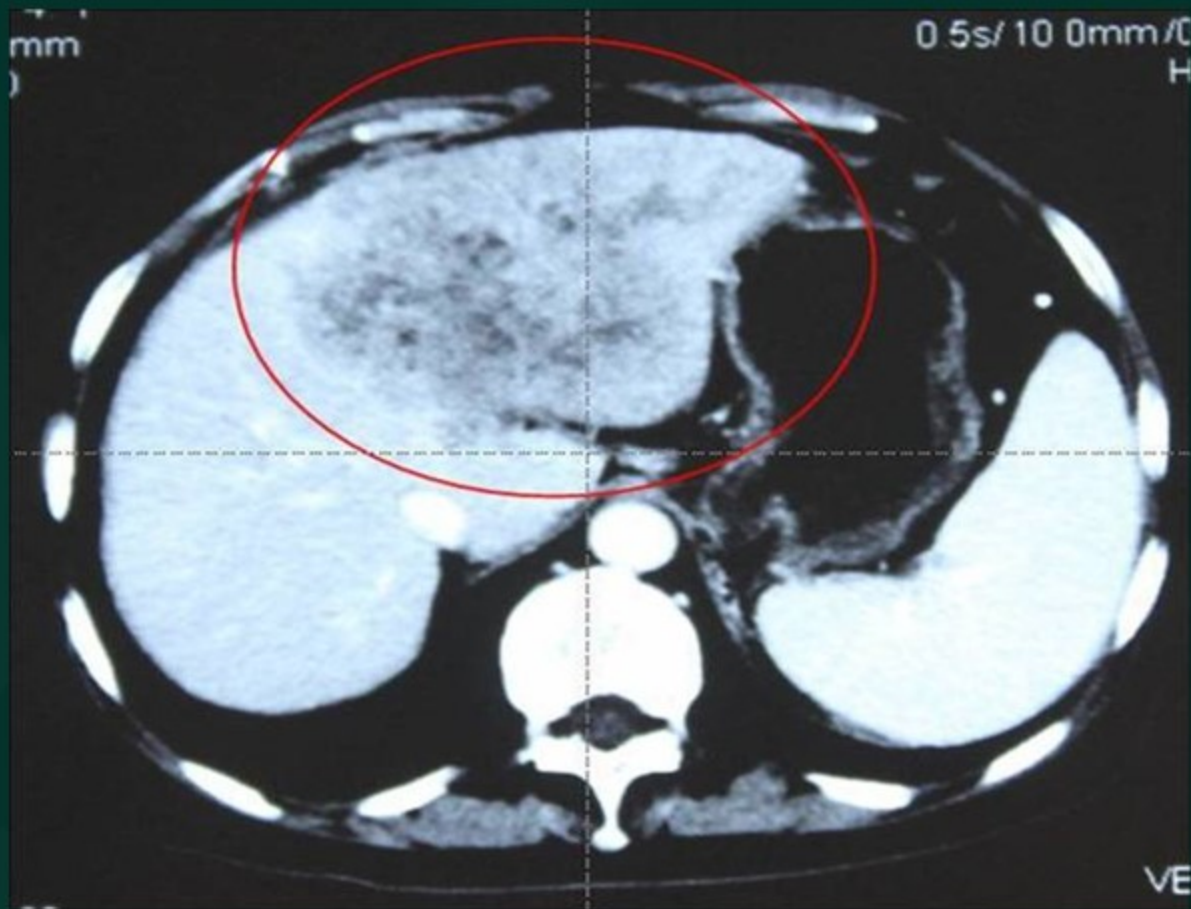


真题：9

题目：女，71岁。腹痛7天。结合CT片，此诊断为

- A: 肝囊肿
- B: 肝血管瘤
- C: 肝癌
- D: 肝破裂

答案C





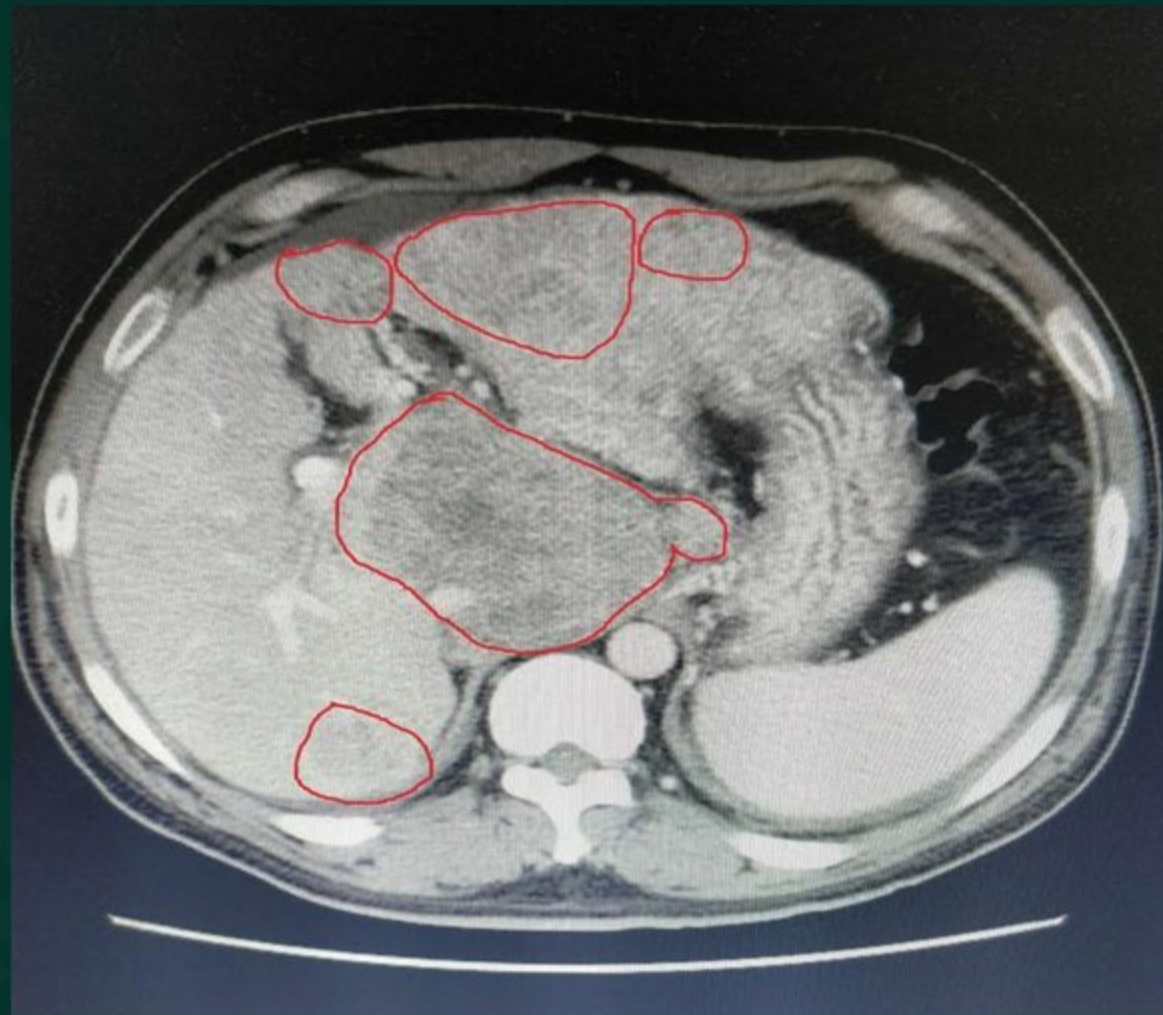
真题：10

题目：男，78岁。腹胀、腹痛3天。

结合CT片，此诊断为

- A: 肝癌
- B: 肝囊肿
- C: 肝血管瘤
- D: 肝破裂

答案A

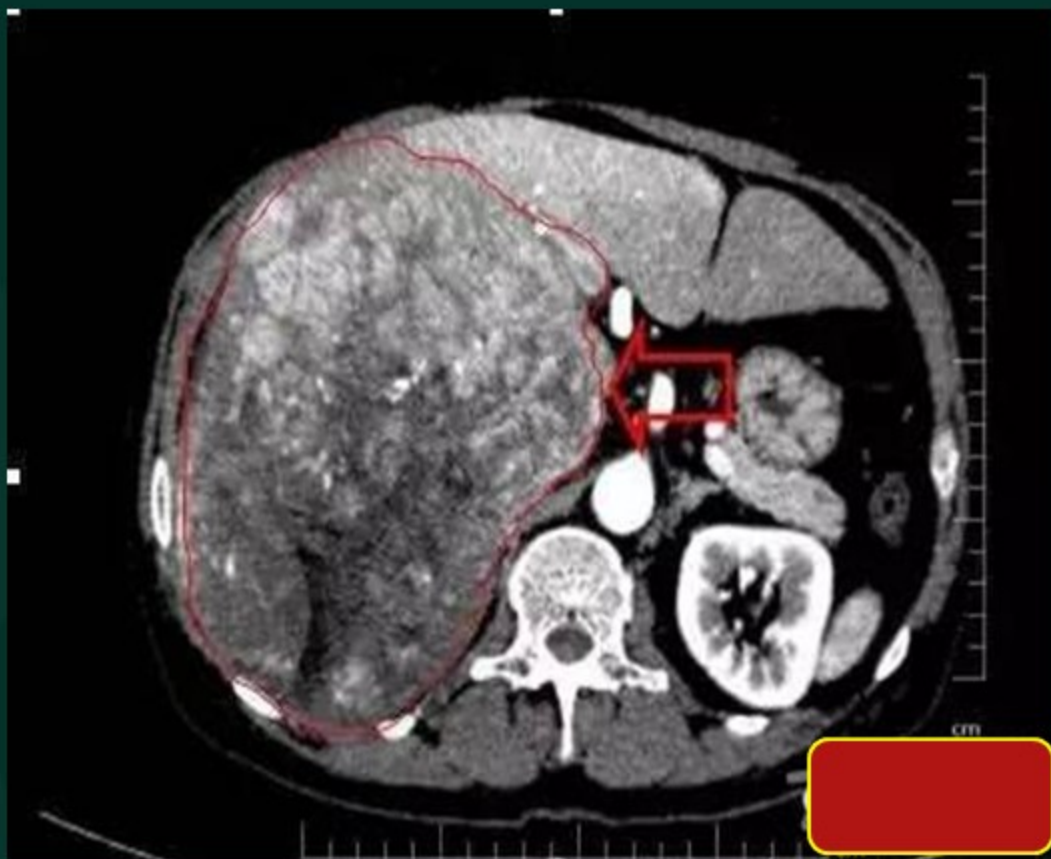

真题：11

题目：女，68岁。上腹痛6天。结合CT片，此诊断为

- A: 肝囊肿
- B: 肝癌
- C: 肝血管瘤
- D: 肝破裂

答案B



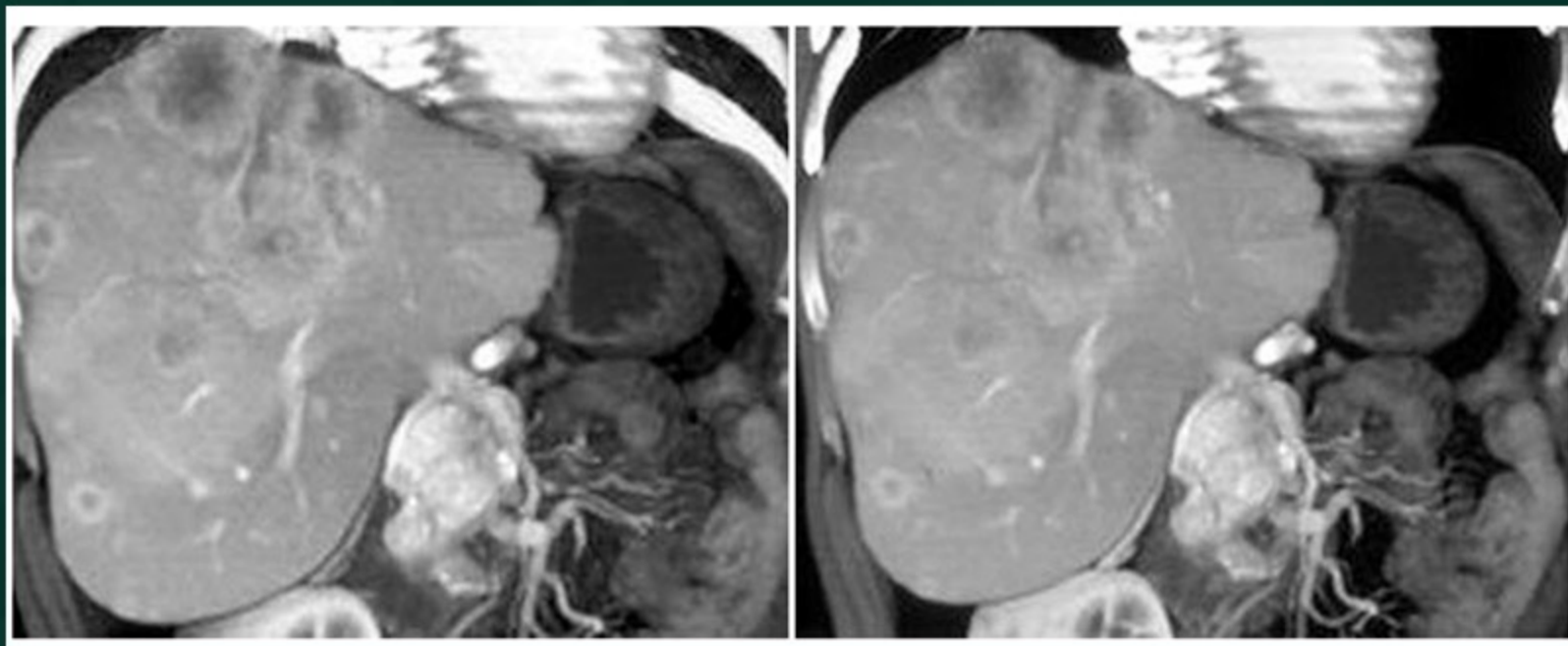
真题：12

题目：男，76岁。上腹痛十余天。

结合CT片，此诊断为

- A: 肝囊肿
- B: 肝破裂
- C: 肝血管瘤
- D: 肝癌

答案D

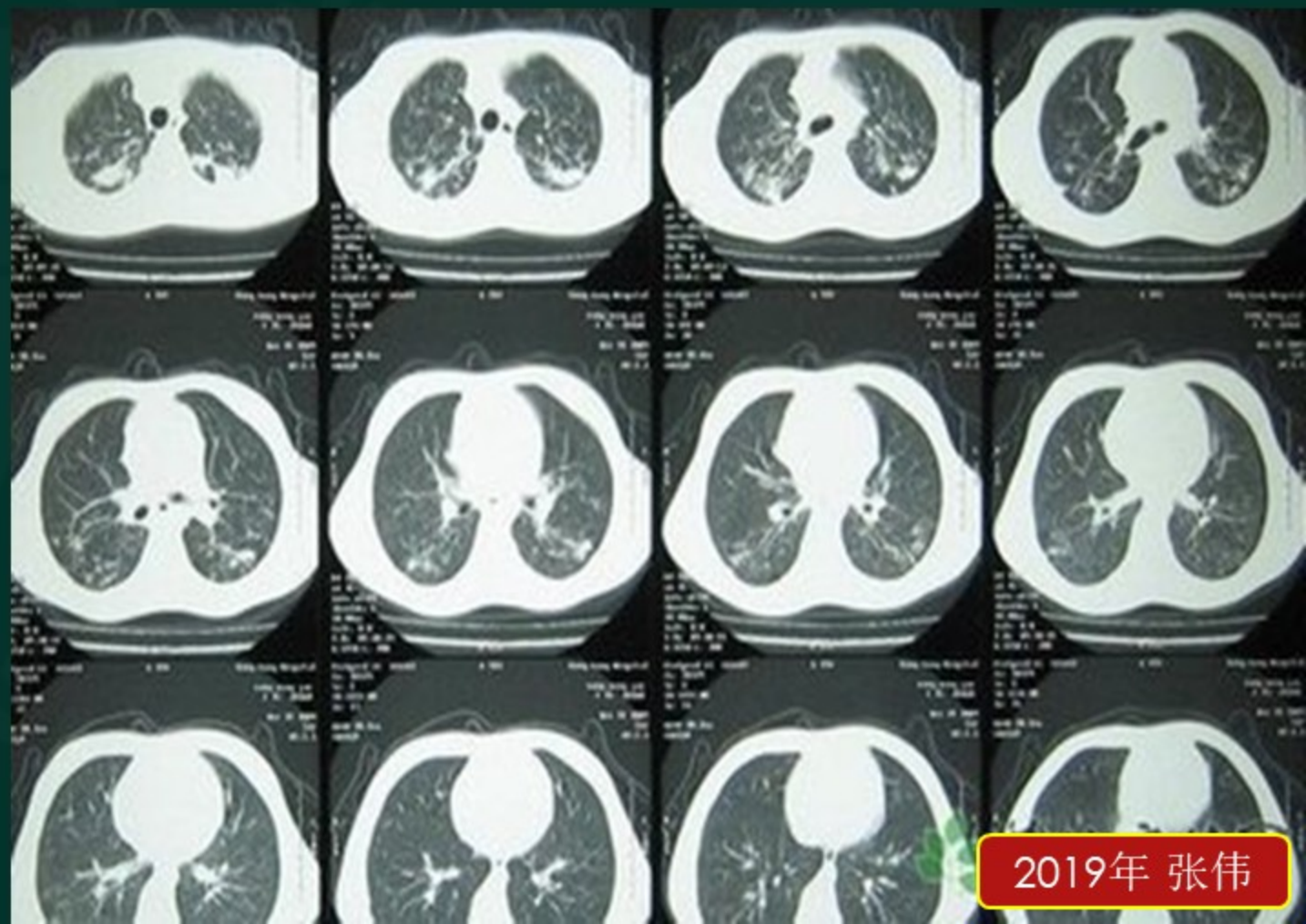


真题：13

题目：男，24岁。发热伴咳嗽、咳痰7天。结合CT片，此诊断为

- A: 周围型肺癌
- B: 中央型肺癌
- C: 肺结核
- D: 大叶性肺炎

答案C

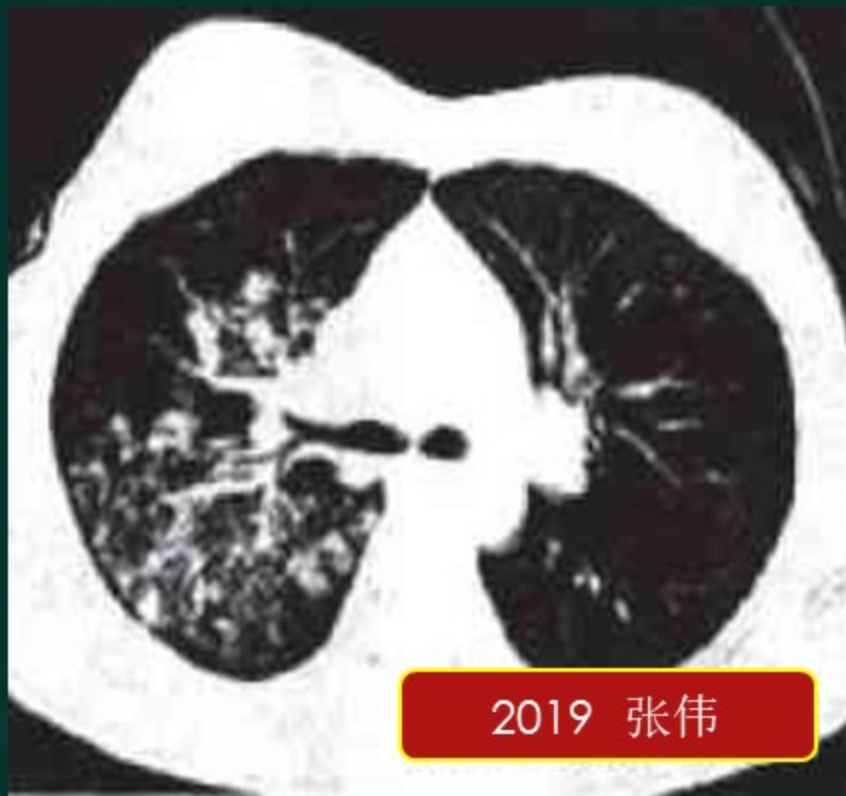

真题：16

题目：男，33岁。咳嗽、咳痰、痰中带血11天。结合CT片，此诊断为

- A：大叶性肺炎
- B：中央型肺癌
- C：周围型肺癌
- D：肺结核

答案D



真题：17

题目：男，77岁。咳嗽3周。结合

CT片，此诊断为

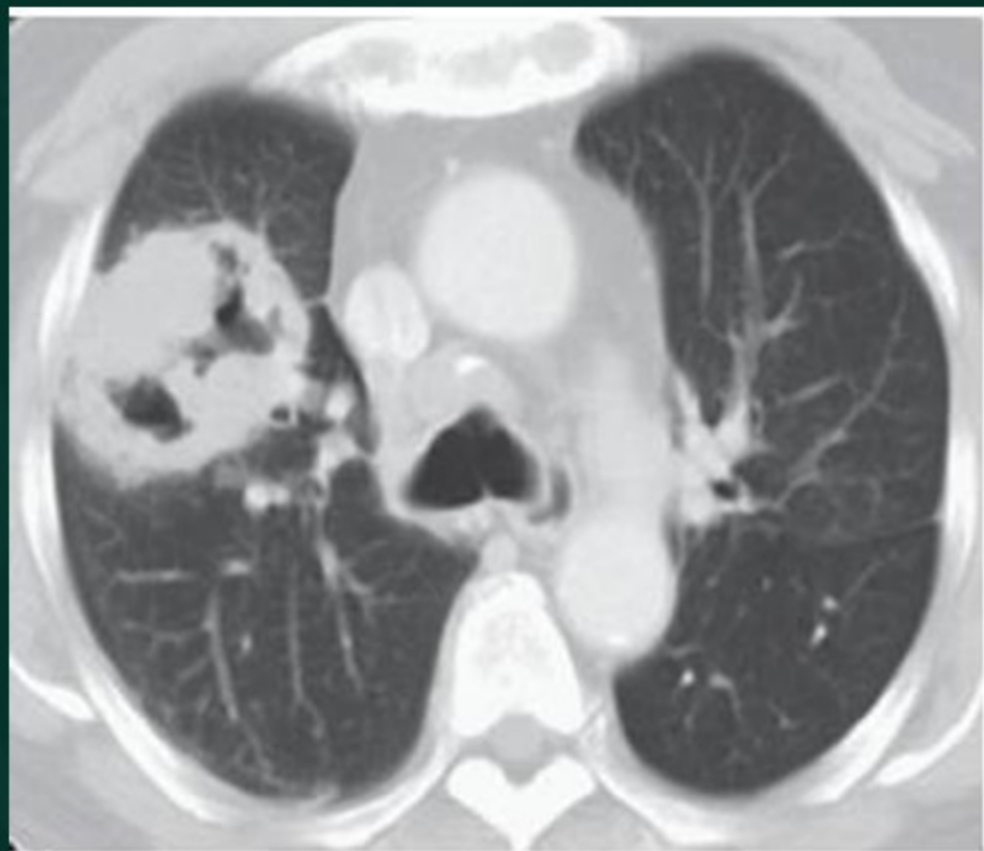A：肺结核

B：中央型肺癌

C：周围型肺癌

D：大叶性肺炎

答案C



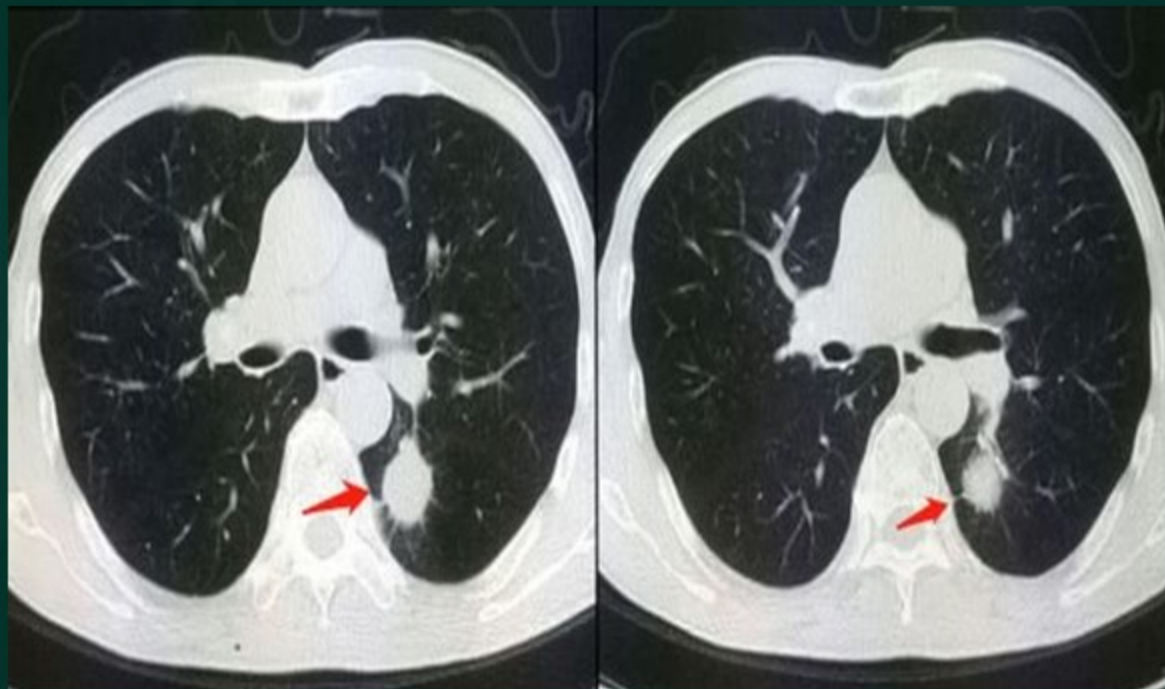
B

真题：18

题目：男，69岁。发热伴咳嗽、咳痰107天。结合CT片，此诊断为

- A: 肺结核
- B: 周围型肺癌
- C: 中央型肺癌
- D: 大叶性肺炎

答案B

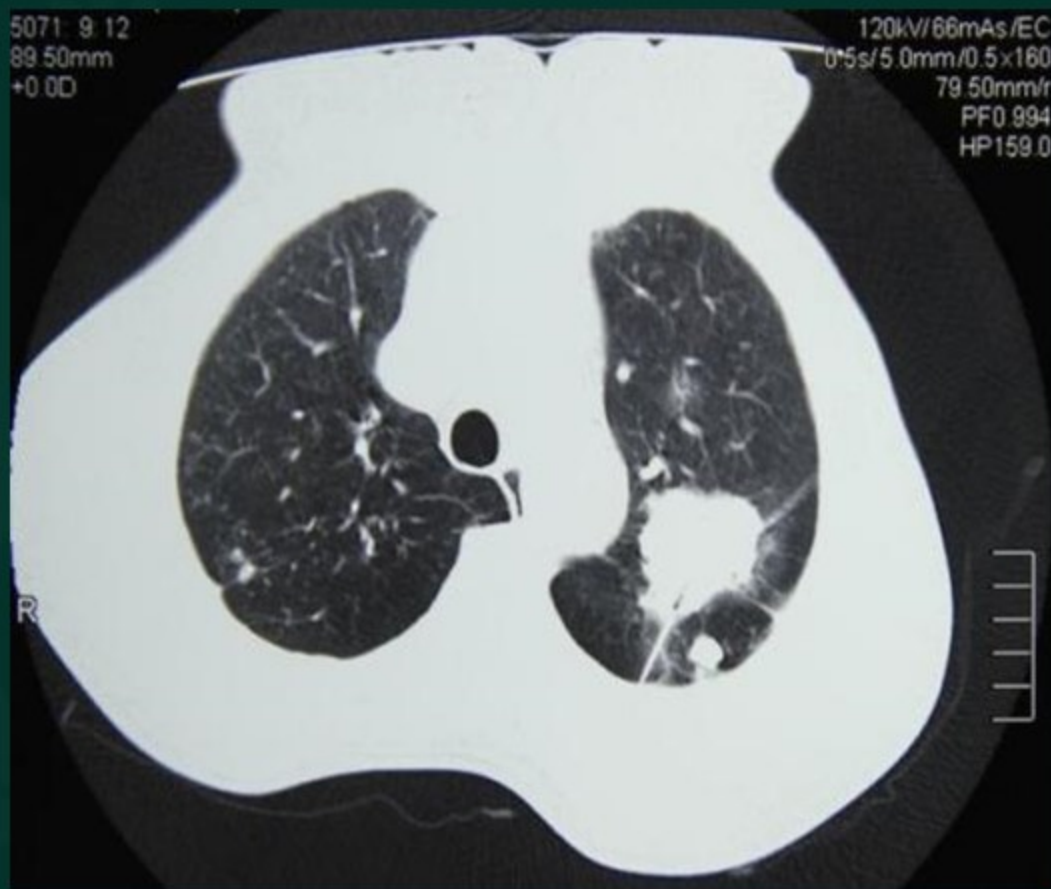

真题：20

题目：男，56岁。发热3天，咳嗽、
咳痰2天。结合CT片，此诊断为

- A：肺结核
- B：周围型肺癌
- C：大叶性肺炎
- D：中央型肺癌

答案B



真题：21

题目：男，18岁。发热5天。结合CT片，此诊断为

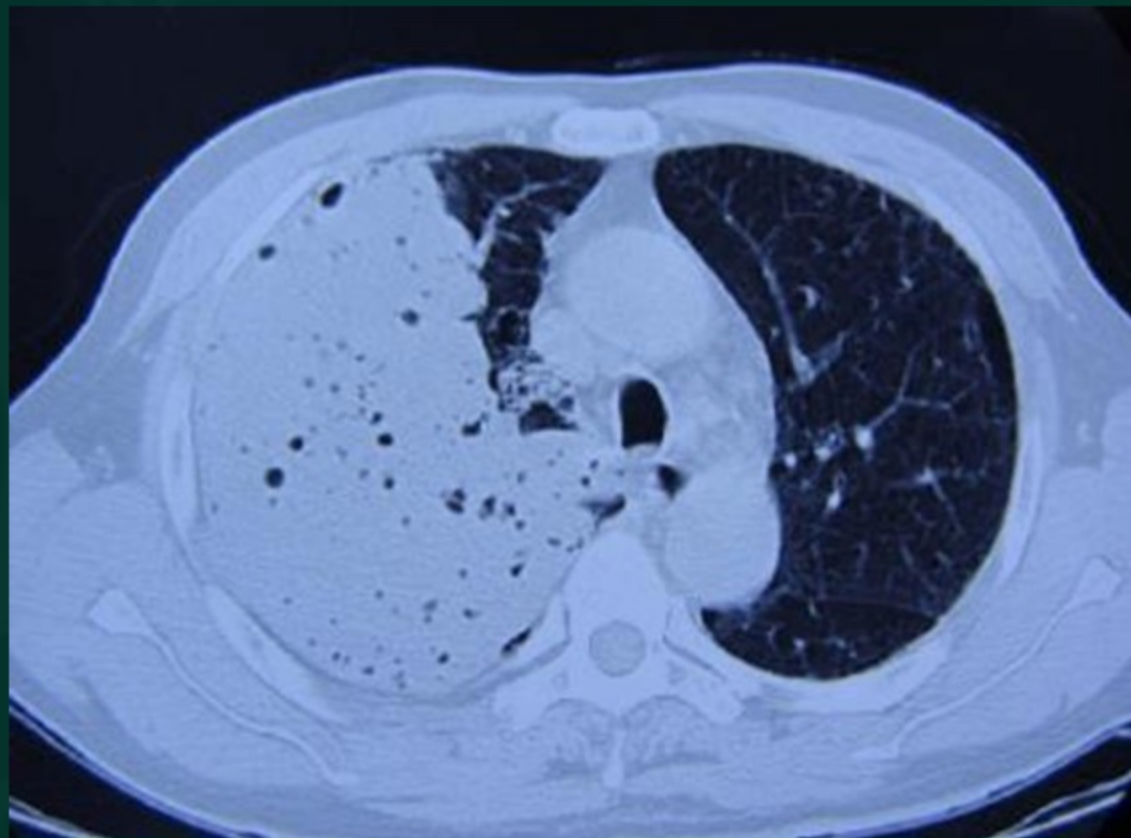
A：肺结核

B：中央型肺癌

C：周围型肺癌

D：大叶性肺炎

答案D

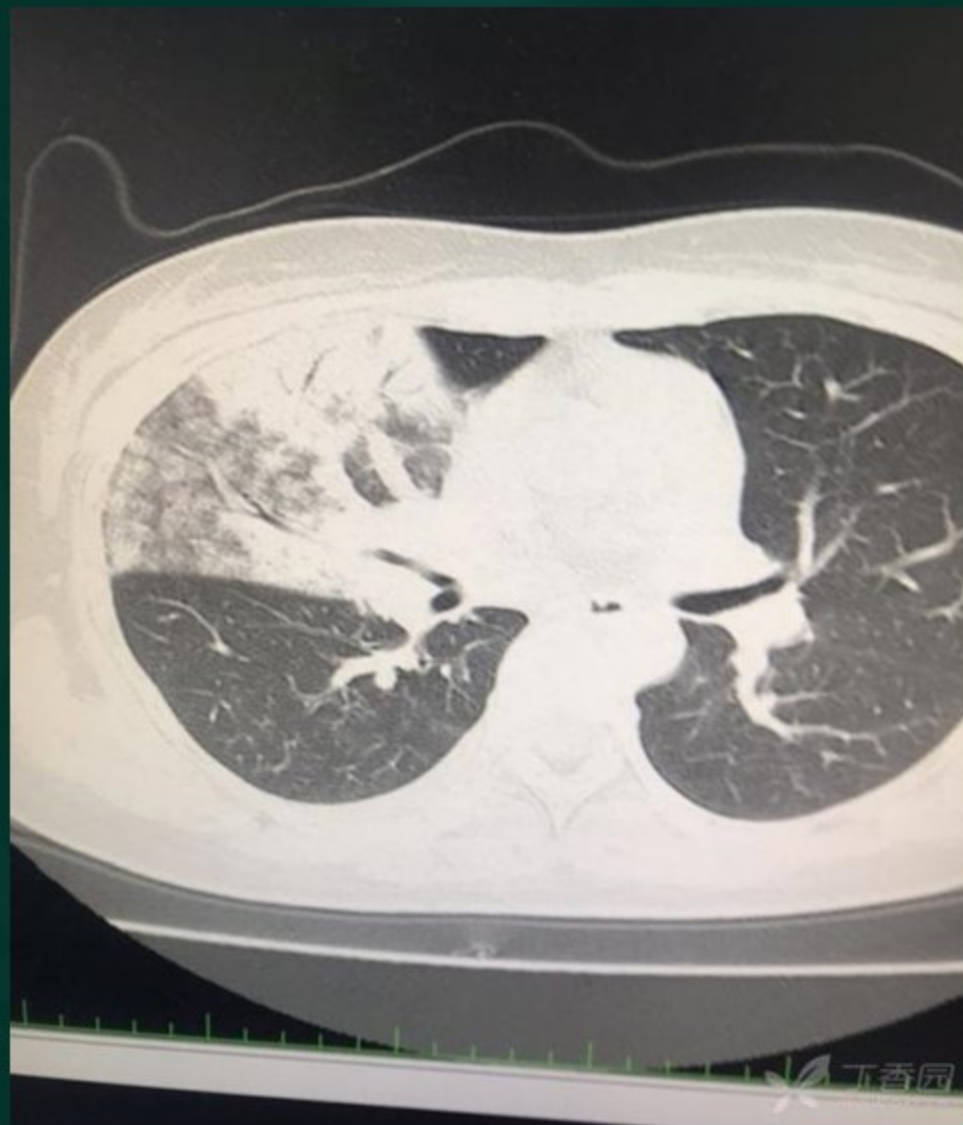

真题：22

题目：女，31岁。发热伴咳嗽、咳
7天。结合CT片，此诊断为

- A：大叶性肺炎
- B：中央型肺癌
- C：周围型肺癌
- D：肺结核

答案A

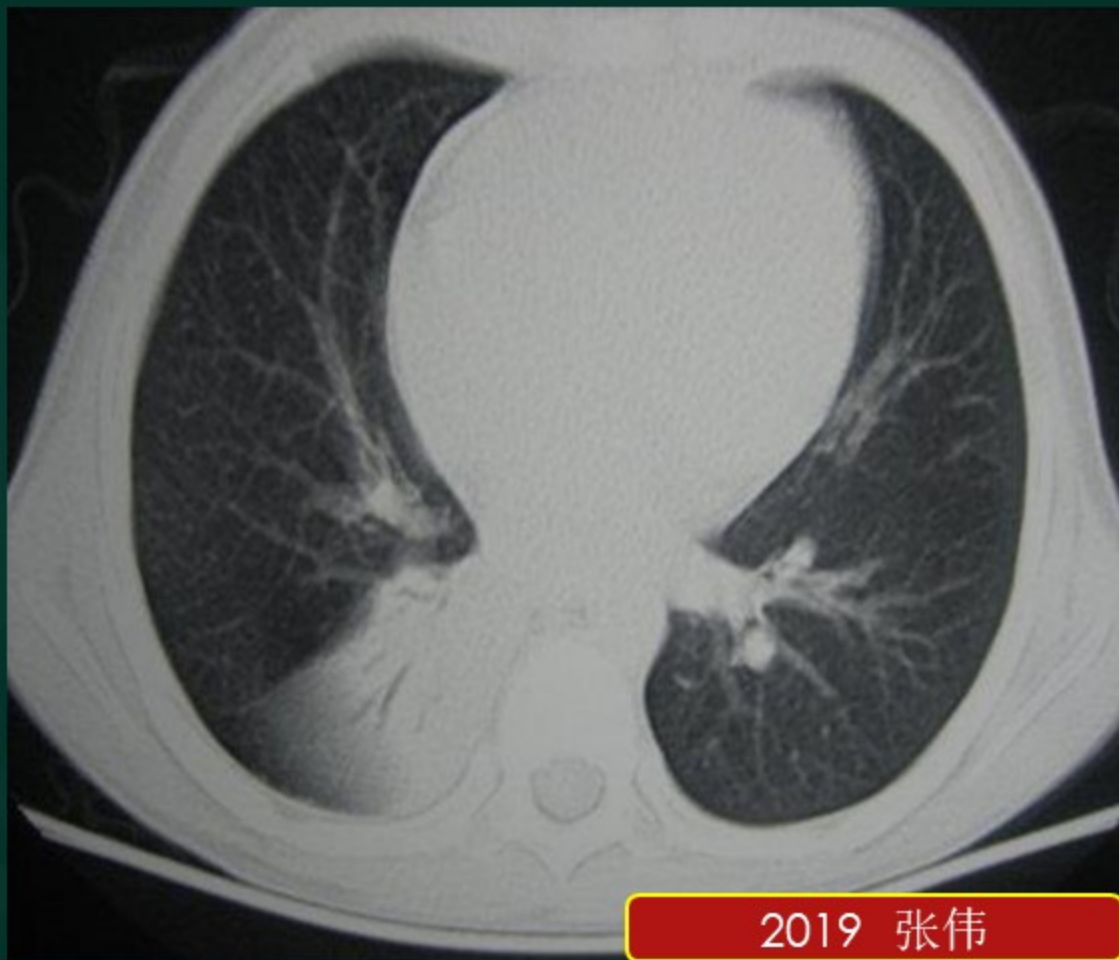


真题：23

题目：女，32岁。发热5天。结合CT片，
此诊断为

- A：肺结核
- B：大叶性肺炎
- C：中央型肺癌
- D：周围型肺癌

答案B



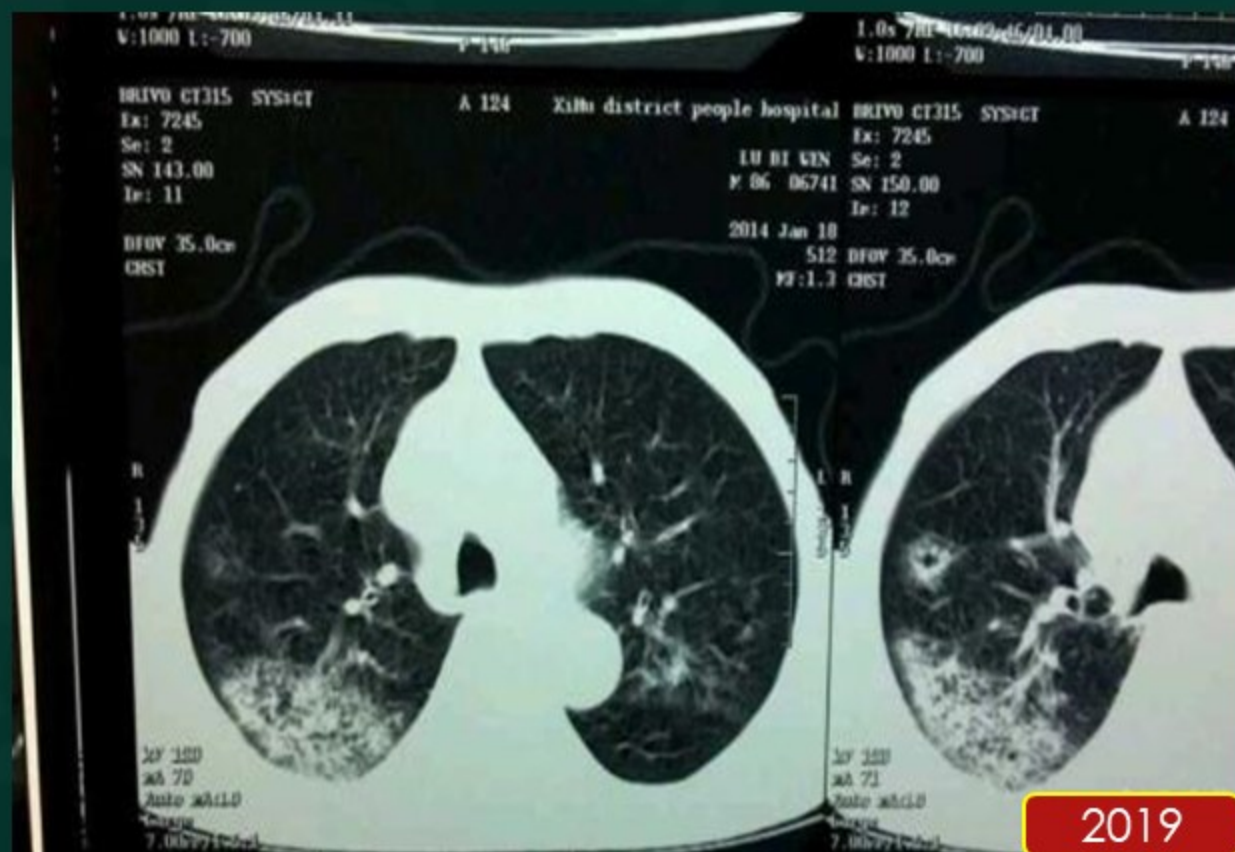2019 张伟

真题：24

题目：女，42岁。咳嗽、咳痰6天。结合CT片，此诊断为

- A：大叶性肺炎
- B：中央型肺癌
- C：周围型肺癌
- D：肺结核

答案A

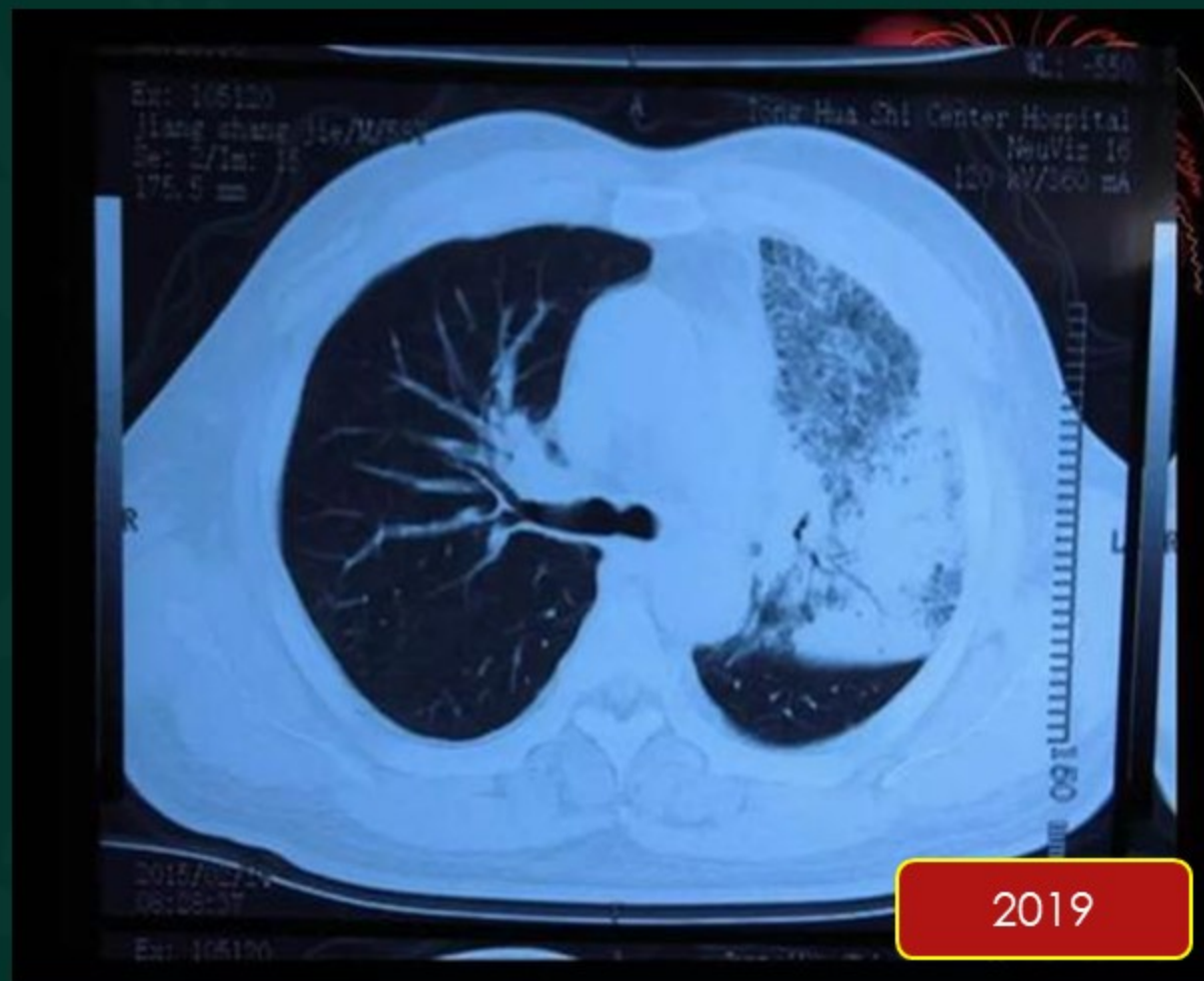


真题：25

题目：女，23岁。发热、咳嗽伴憋气
十余天。结合CT片，此诊断为

- A: 肺结核
- B: 中央型肺癌
- C: 周围型肺癌
- D: 大叶性肺炎

答案D



真题：26

题目：女，52岁。胸痛、咳嗽7天。

结合CT片，此诊断为

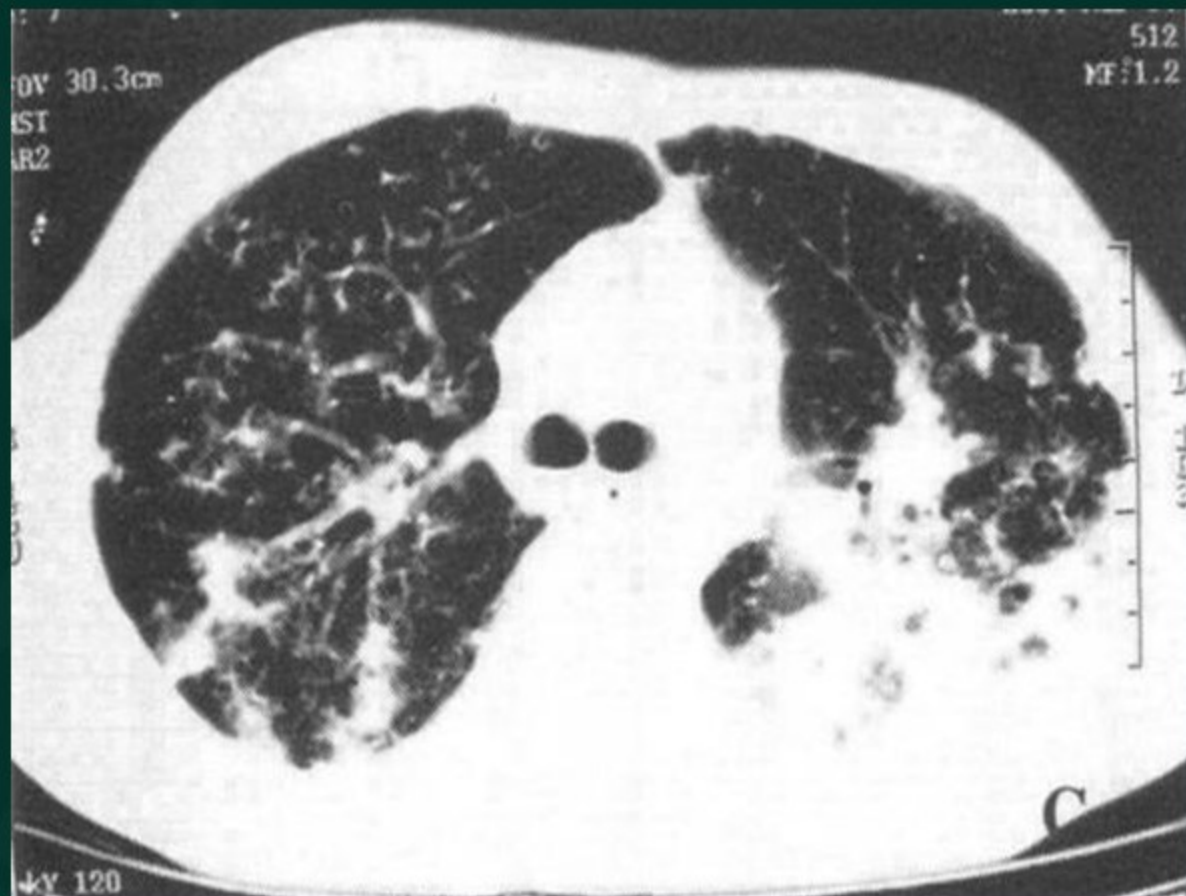A：周围型肺癌

B：中央型肺癌

C：肺结核

D：大叶性肺炎

答案C



真题：27

题目：男，68岁。胸闷7天。结合CT片，此诊断为

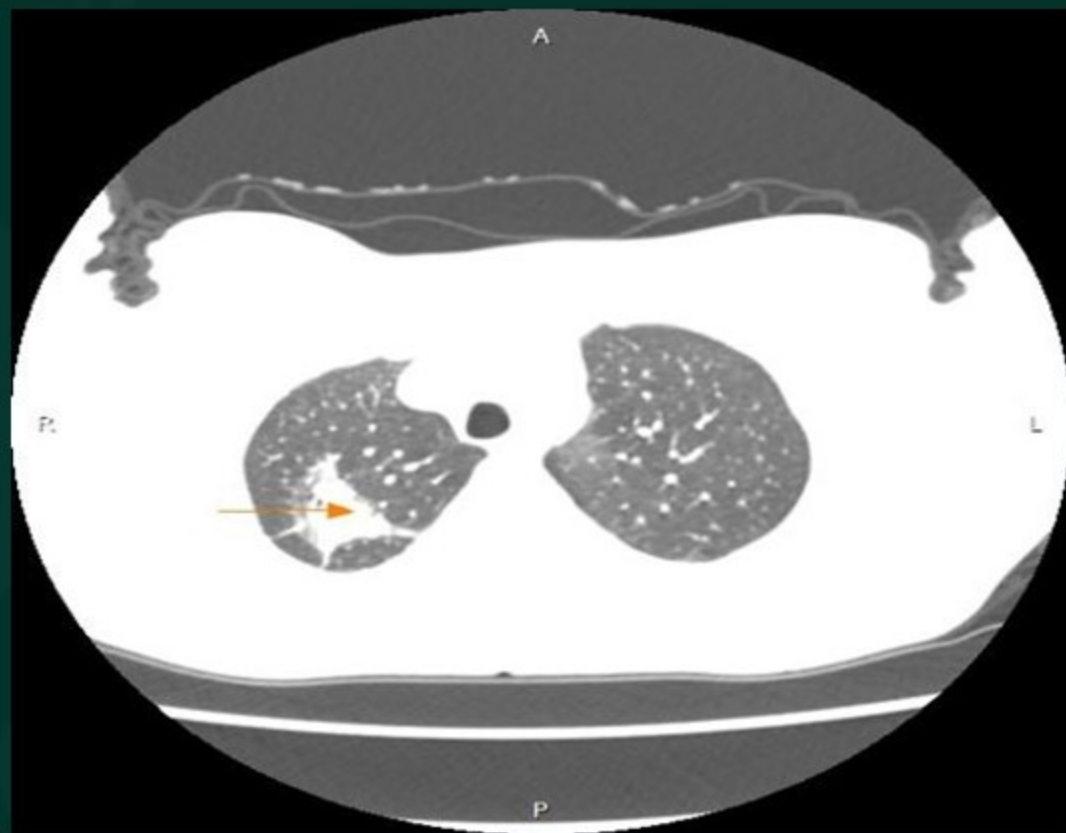
A：肺结核

B：中央型肺癌

C：大叶性肺炎

D：周围型肺癌

答案D



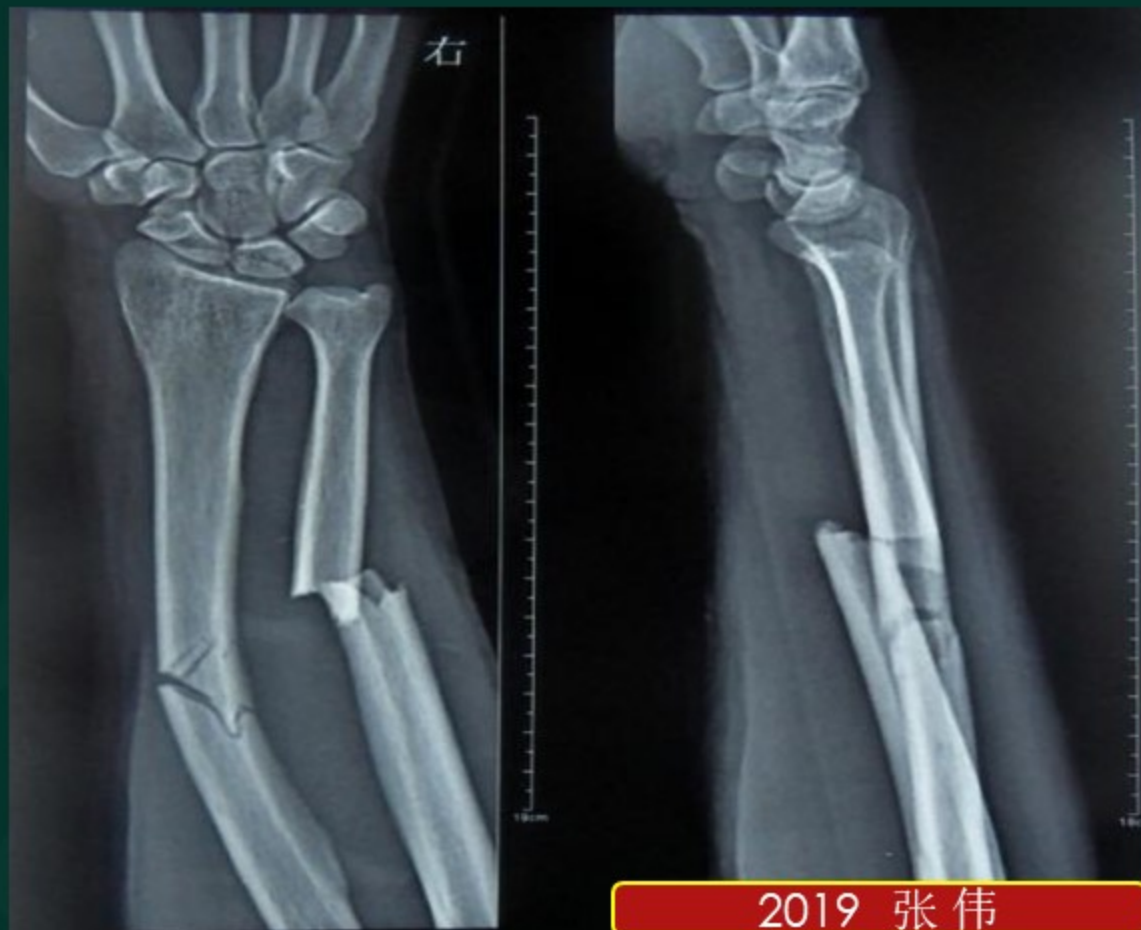真题：28

题目：男，28岁。右肘外伤20分钟。

结合X线片，此诊断为

- A: 右肱骨骨折
- B: 右尺骨骨折
- C: 右尺、桡骨双骨折
- D: 右桡骨骨折

答案C



真题：29

题目：男，16岁。右下肢外伤半小时。

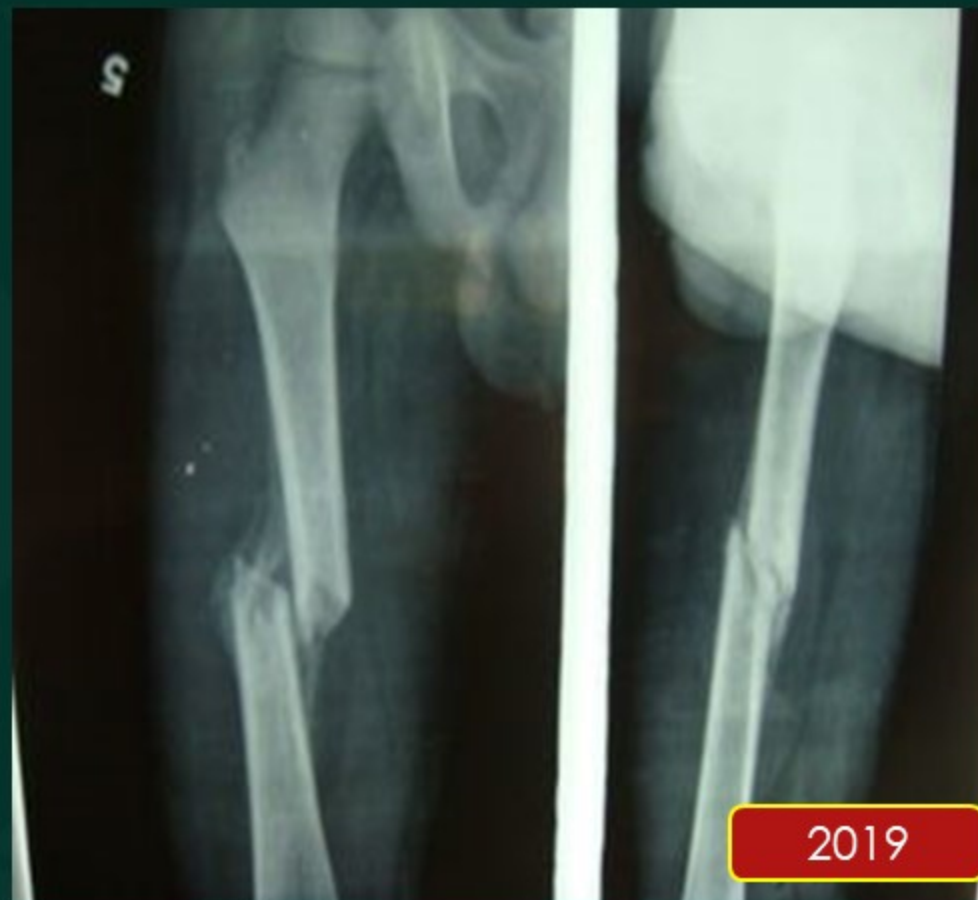结合X线片，此诊断为

A：坐骨骨折

B：耻骨骨折

C：左股骨骨折

D：右股骨骨折



答案D

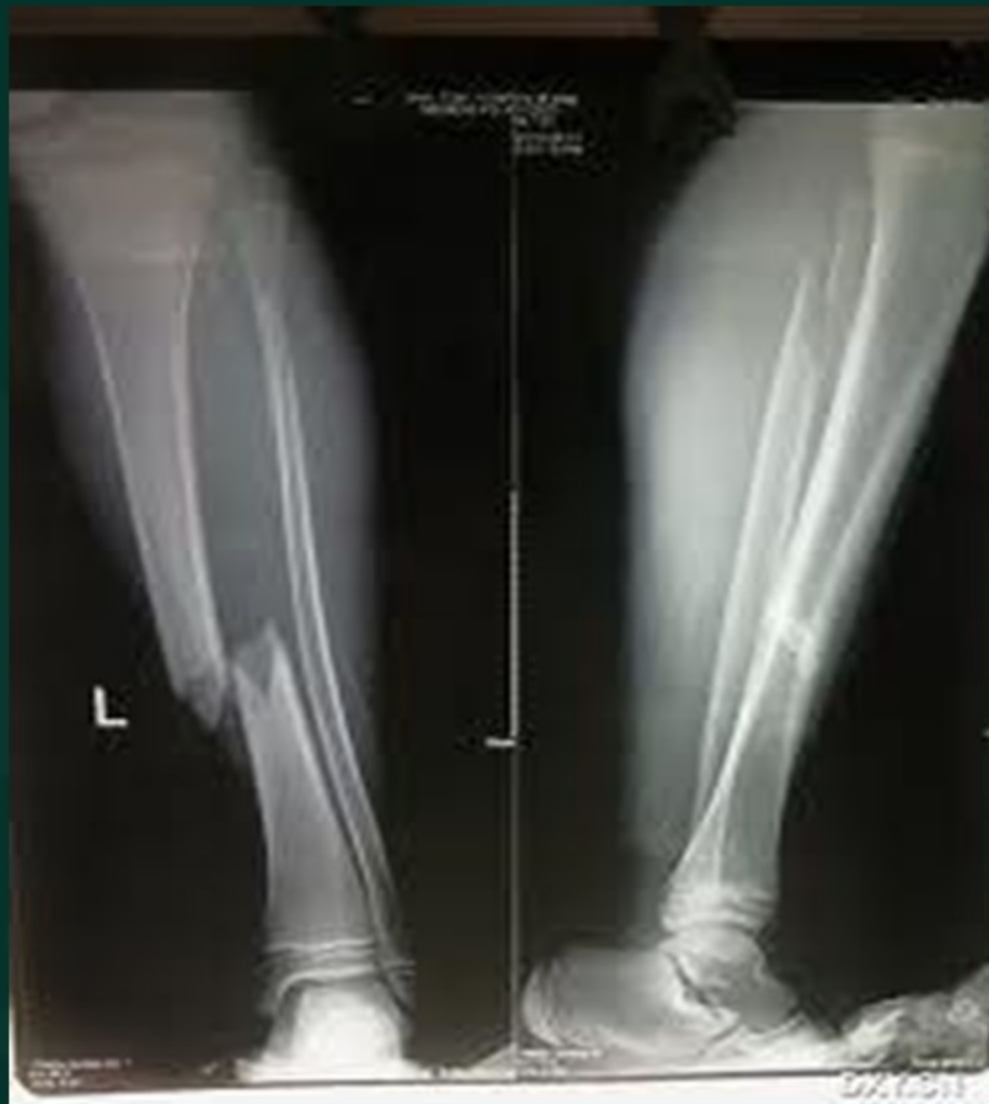真题：30

题目：男，20岁。左小腿外伤1小时。

结合X线片，此诊断为

- A：左胫骨骨折
- B：左腓骨骨折
- C：左股骨骨折
- D：左胫、腓骨双骨折

答案D



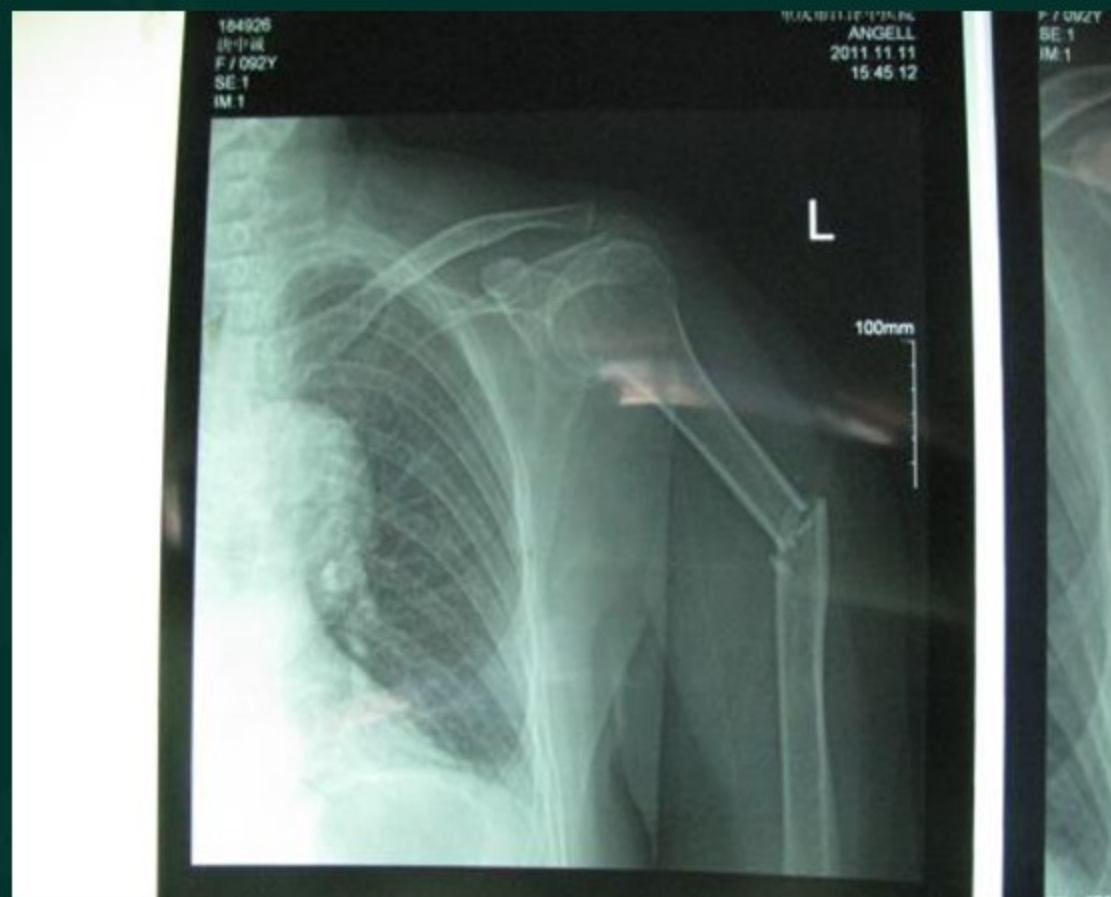真题：31

题目：女，59岁。左肩外伤半小时。

结合X线片，此诊断为

- A：左肋骨骨折
- B：左锁骨骨折
- C：左肩胛骨骨折
- D：左肱骨骨折

答案D



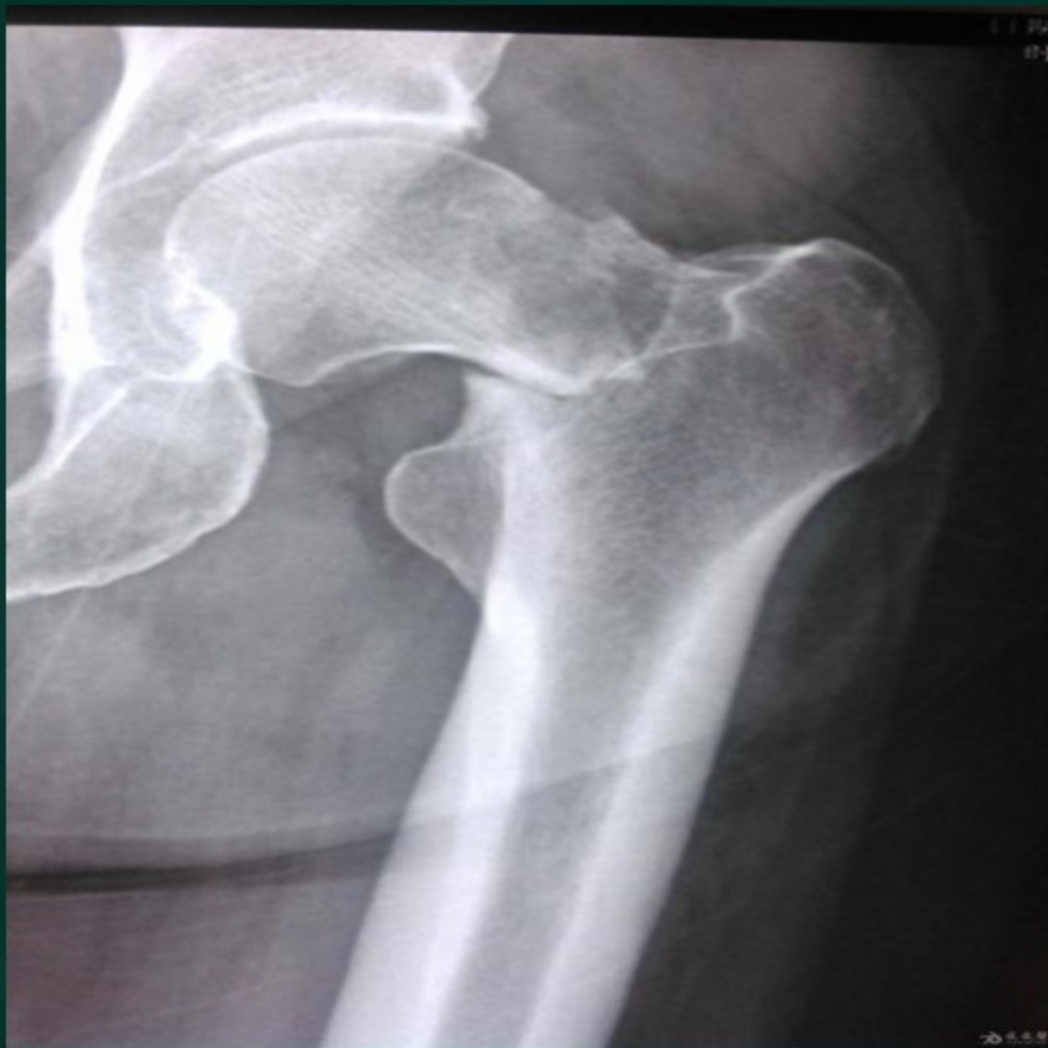真题：32

题目：男，77岁。左髌外伤40分钟。

结合X线片，此诊断为

- A：左坐骨骨折
- B：左耻骨骨折
- C：左股骨颈骨折
- D：左髌骨骨折

答案C



真题：33

题目：女，67岁。左髌外伤40余天。

复查X线片，此诊断为

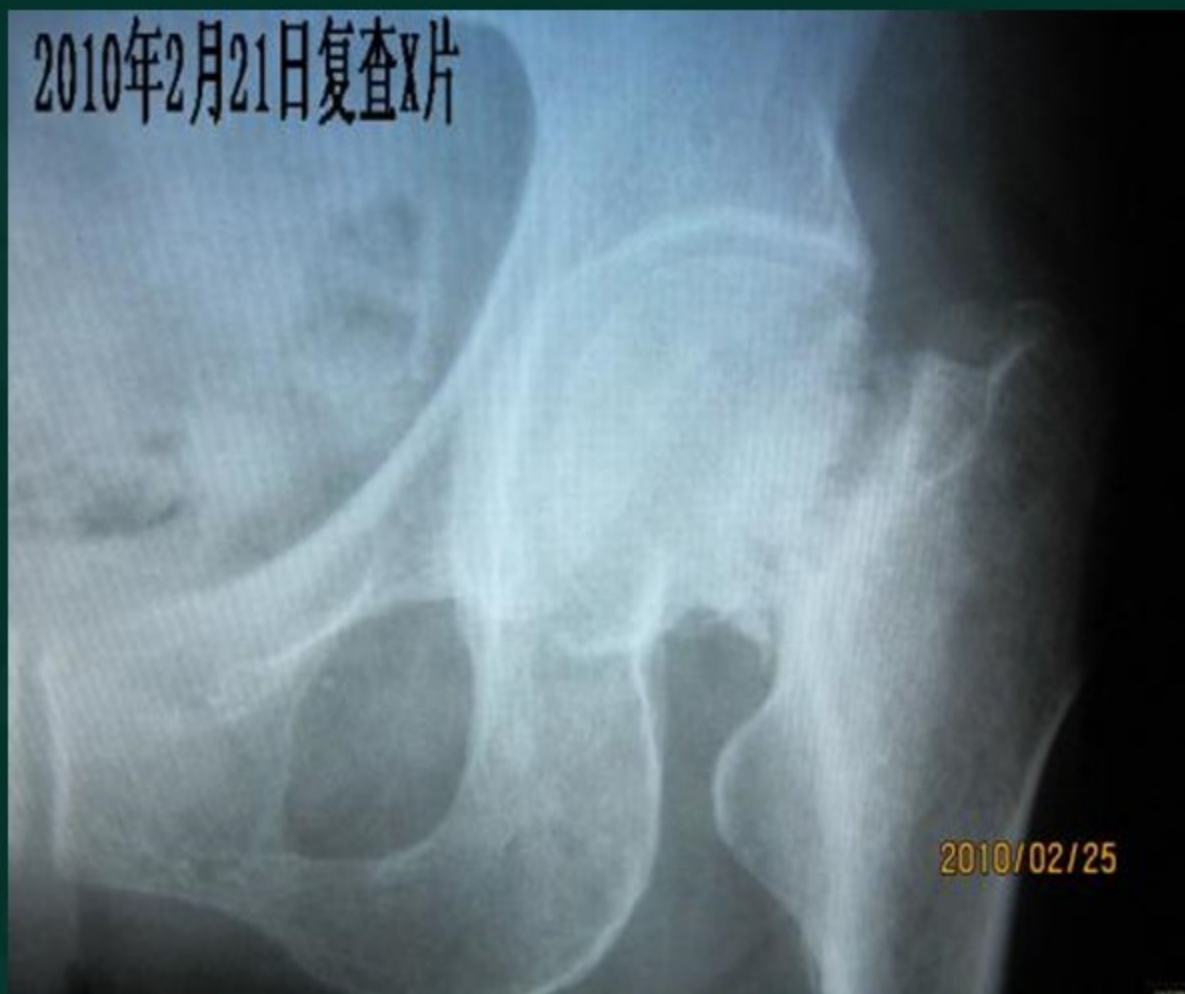A：左股骨颈骨折

B：左耻骨骨折

C：左坐骨骨折

D：左髌骨骨折

答案A

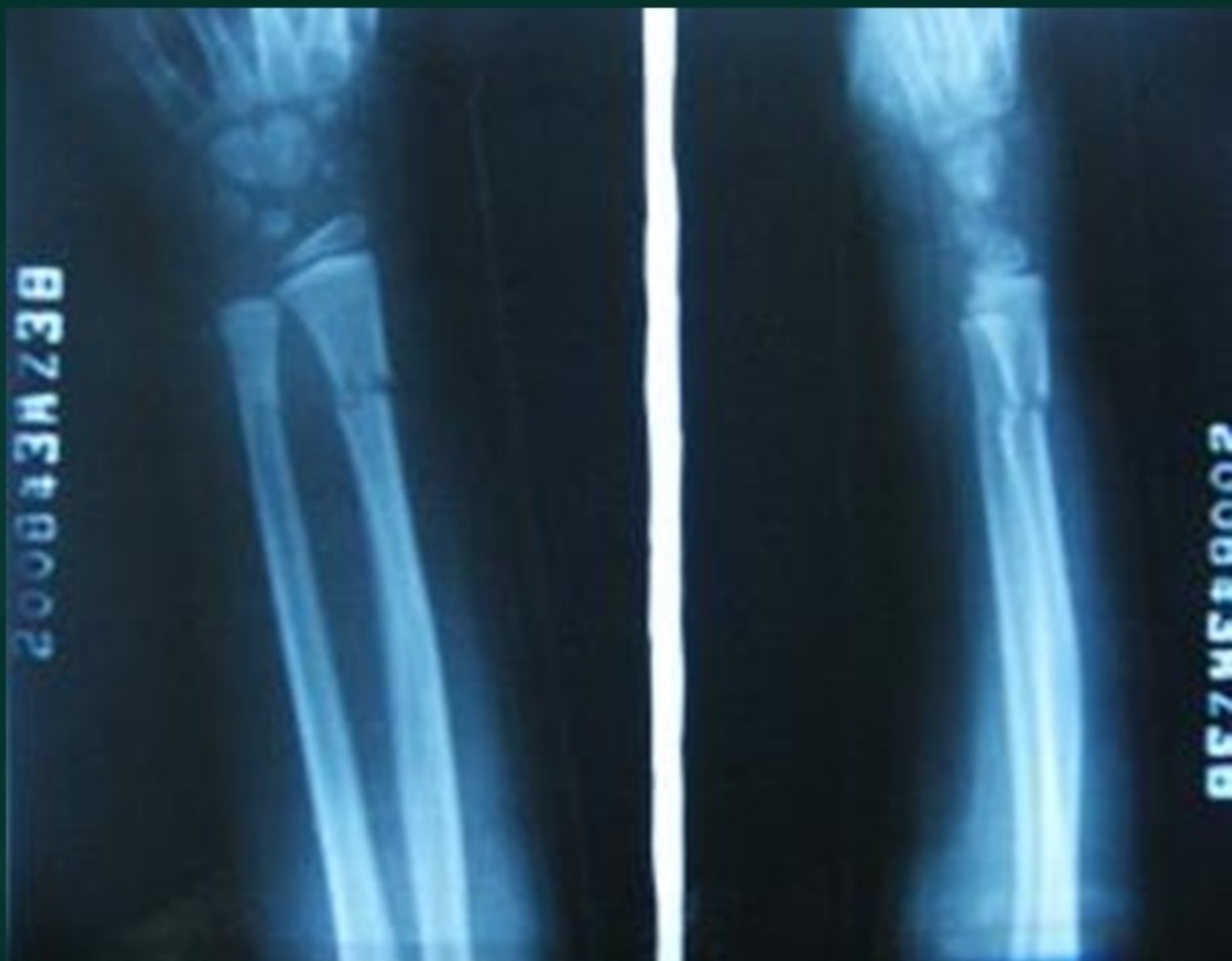

真题：34

题目：女，11岁。右腕摔伤3小时。结合X线片，此诊断为

- A: 右尺、桡骨双骨折
- B: 右尺骨骨折
- C: 右掌骨骨折
- D: 右桡骨骨折

答案A

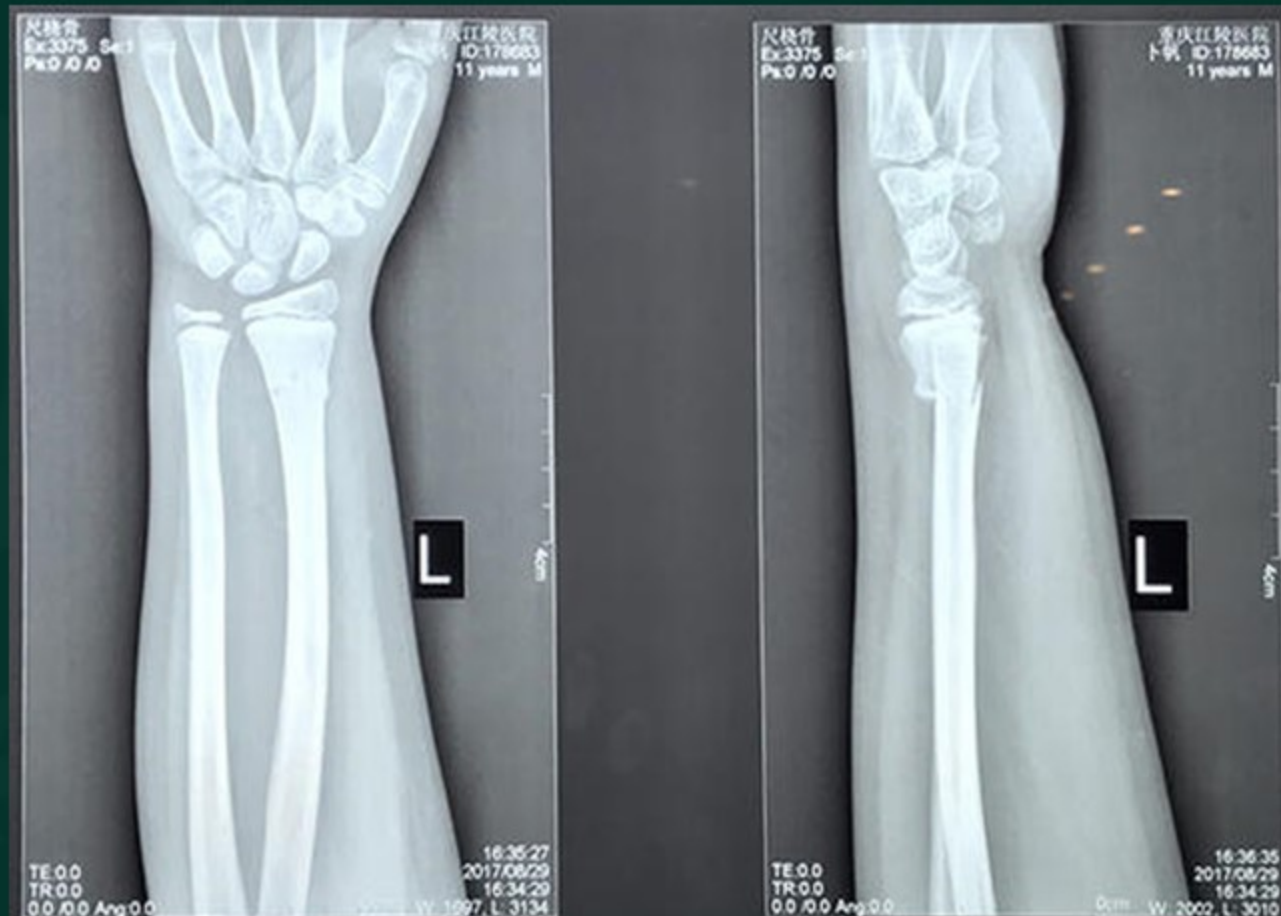


真题：35

题目：女，13岁。左腕外伤后肿痛
半小时。结合X线片，此诊断为

- A: 左掌骨骨折
- B: 左尺骨骨折
- C: 左尺、桡骨双骨折
- D: 左桡骨骨折

答案D

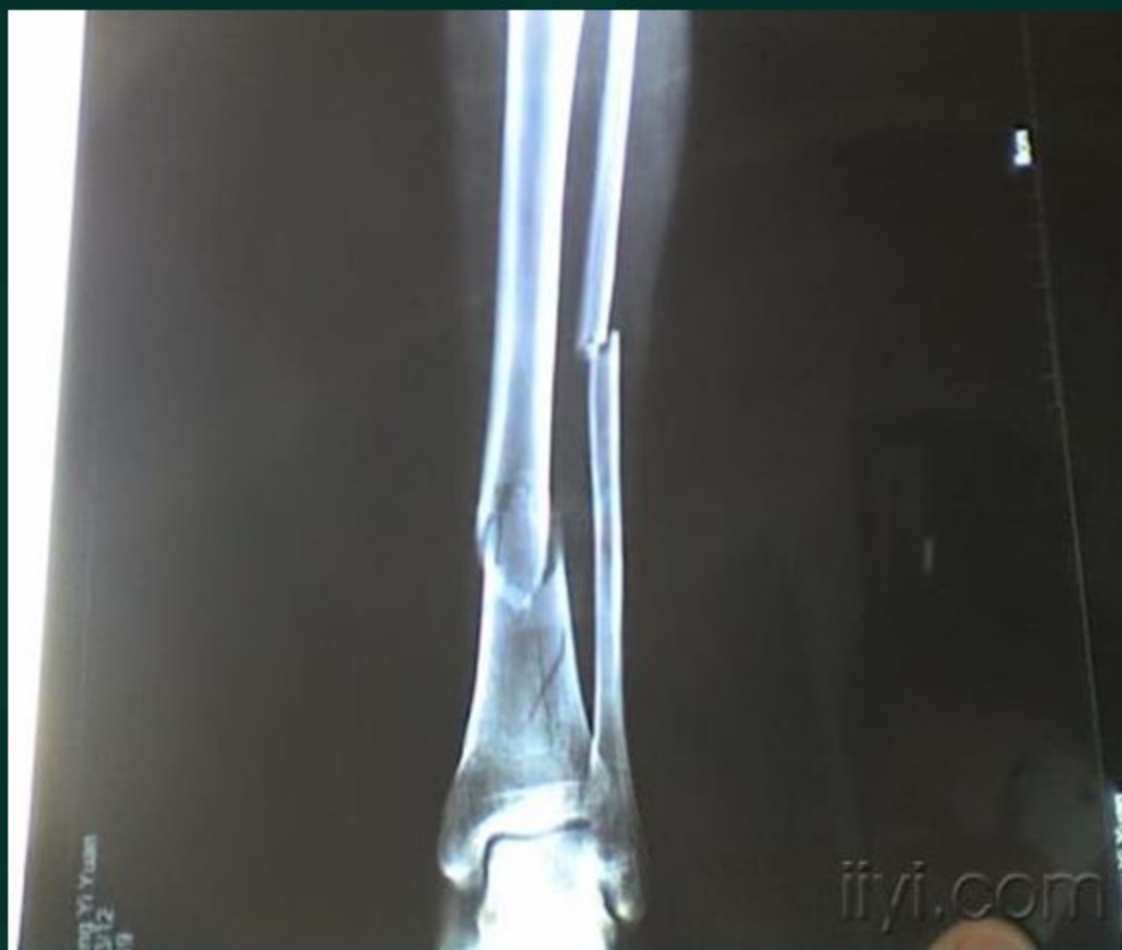

真题：36

题目：男，63岁。左小腿外伤后疼痛4小时。结合X线片，此诊断为

- A：左胫骨骨折
- B：左腓骨骨折
- C：左股骨骨折
- D：左胫、腓骨双骨折

答案D



真题：37

题目：女，47岁。右小腿摔伤50分钟。

结合X线片，此诊断为

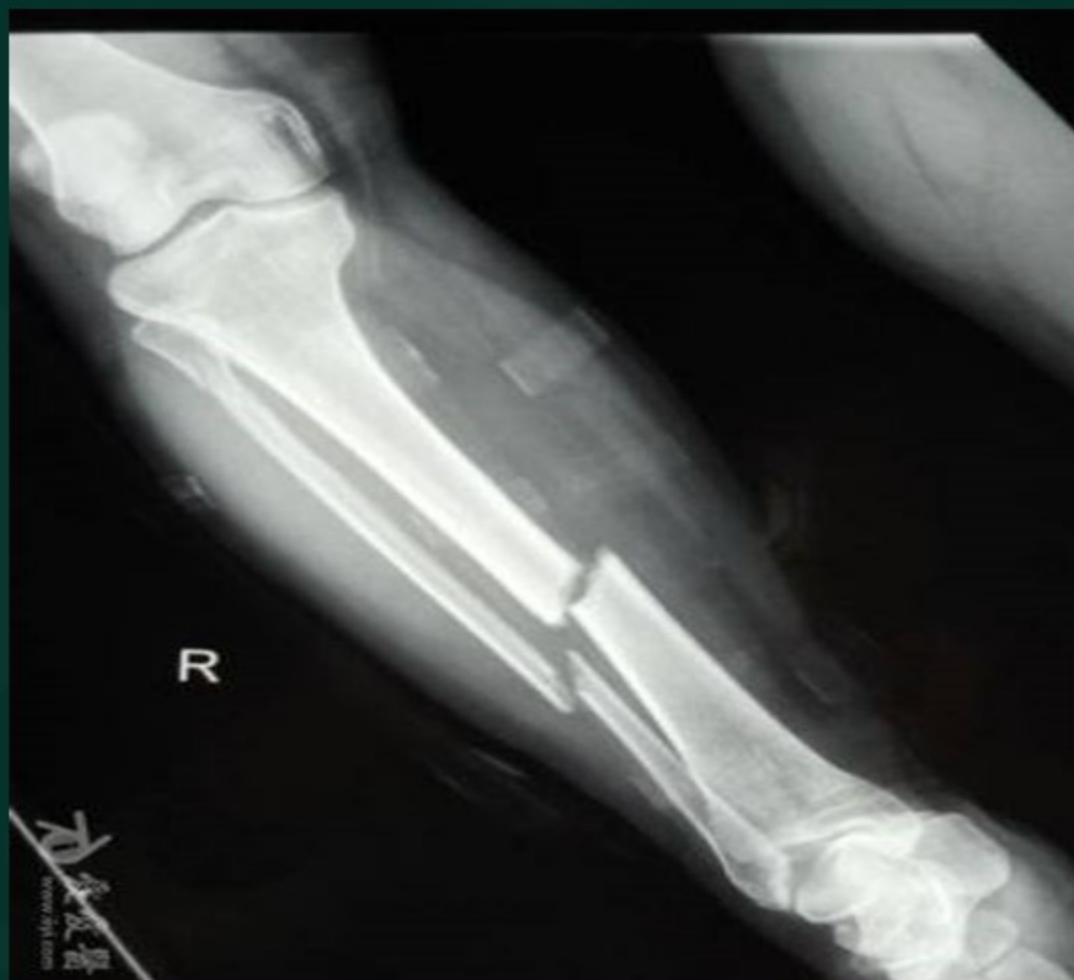A：右胫骨骨折

B：右腓骨骨折

C：右胫、腓骨双骨折

D：右跟骨骨折

答案C



真题：38

题目：女，63岁。右小腿摔伤40分钟。结合X线片，此诊断为

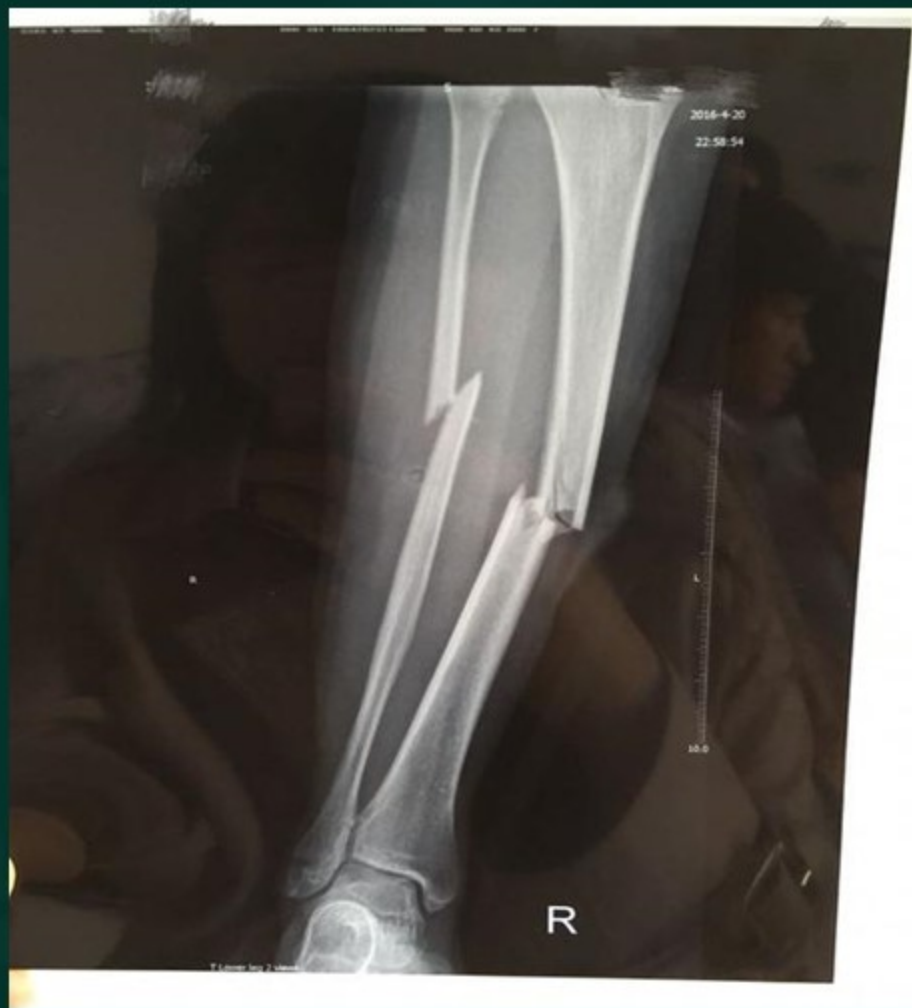A：右趾骨骨折

B：右腓骨骨折

C：右胫骨骨折

D：右胫、腓骨双骨折

答案D



真题：39

题目：女，58岁。右腕摔伤2小时。

结合X线片，此诊断为

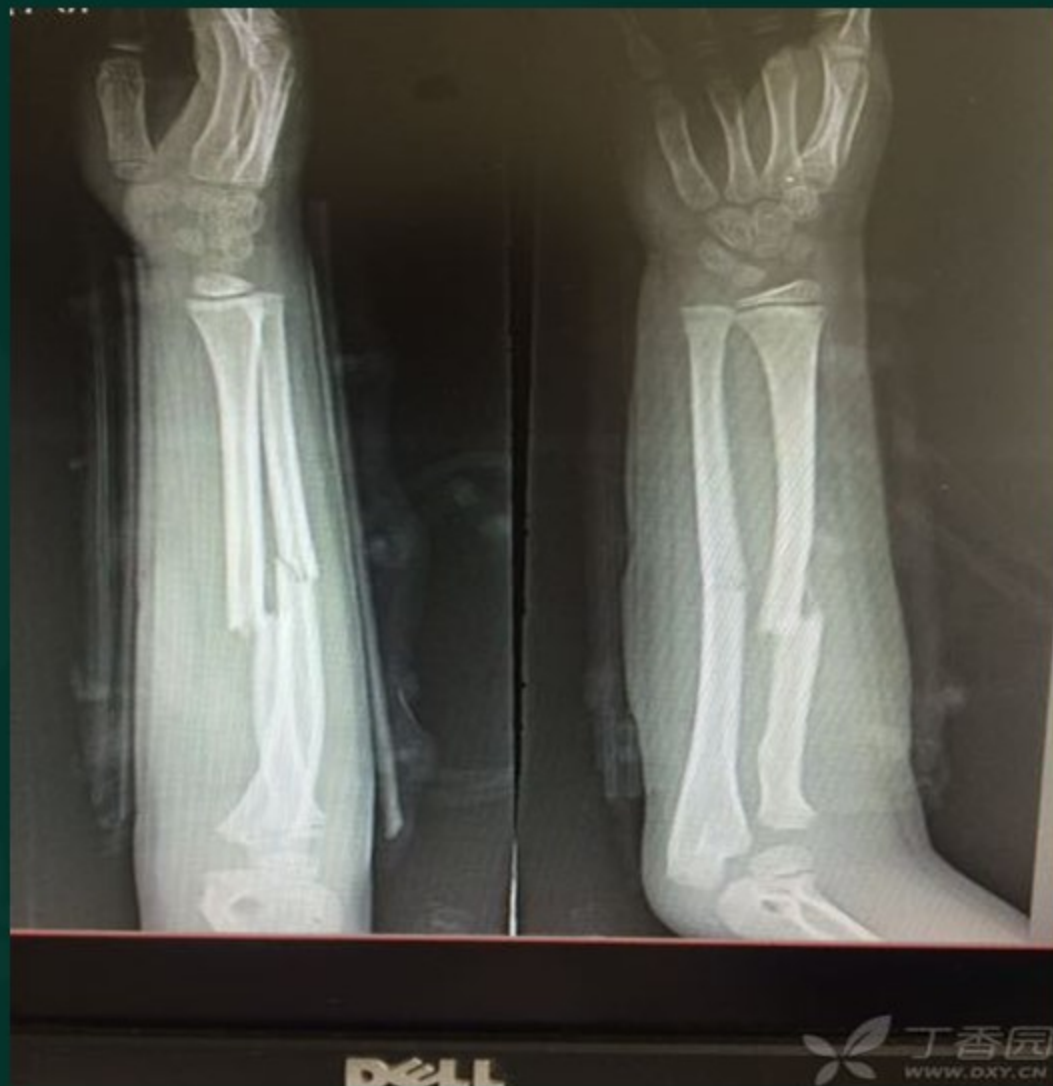A：右掌骨骨折

B：右尺骨骨折

C：右尺、桡骨双骨折

D：右桡骨骨折

答案C

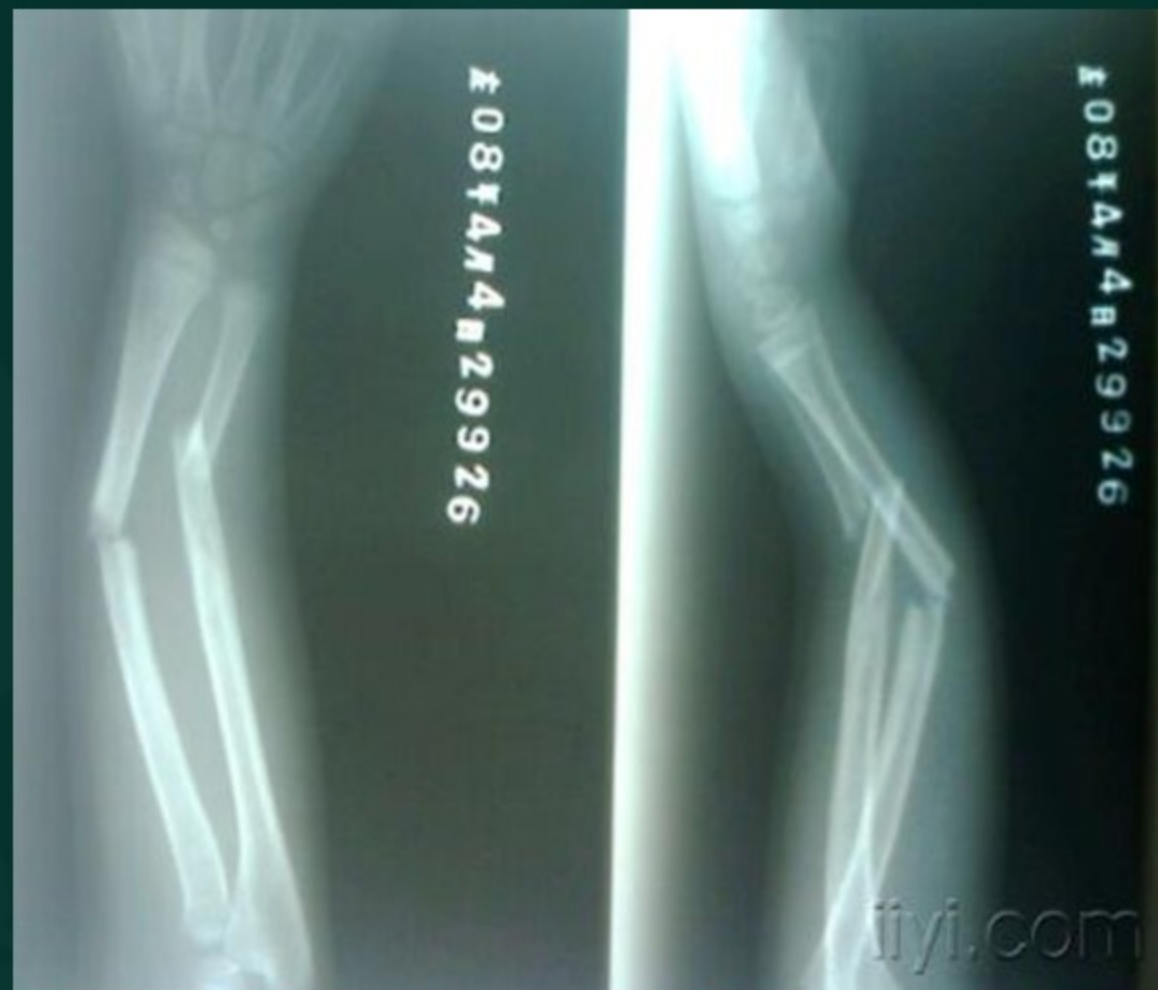

真题：40

题目：女，61岁。左腕外伤后活动受限3小时。结合X线片，此诊断为

- A：左掌骨骨折
- B：左尺、桡骨双骨折
- C：左桡骨骨折
- D：左尺骨骨折

答案B



真题：41

题目：男，15岁。右腕外伤1小时。

结合X线片，此诊断为

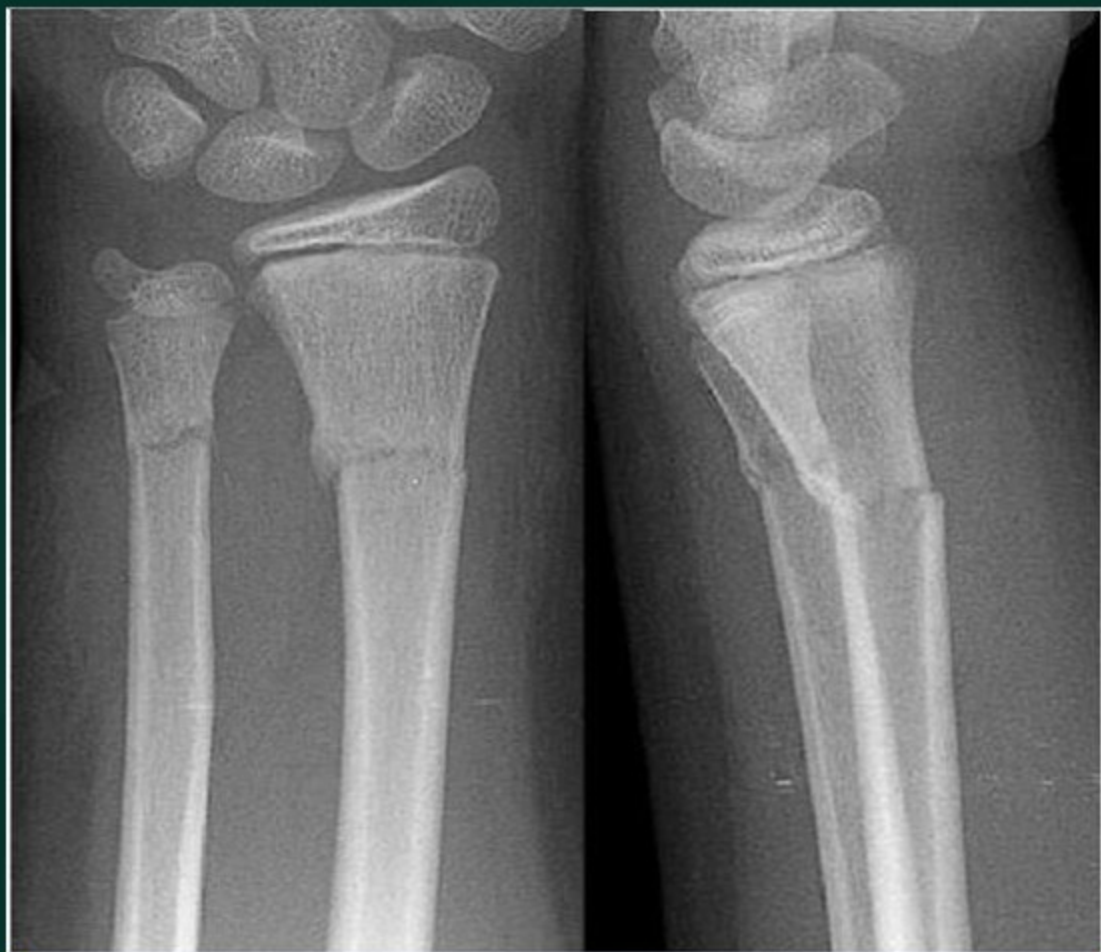A：右尺、桡骨双骨折

B：右尺骨骨折

C：右桡骨骨折

D：右掌骨骨折

答案A



2019 年

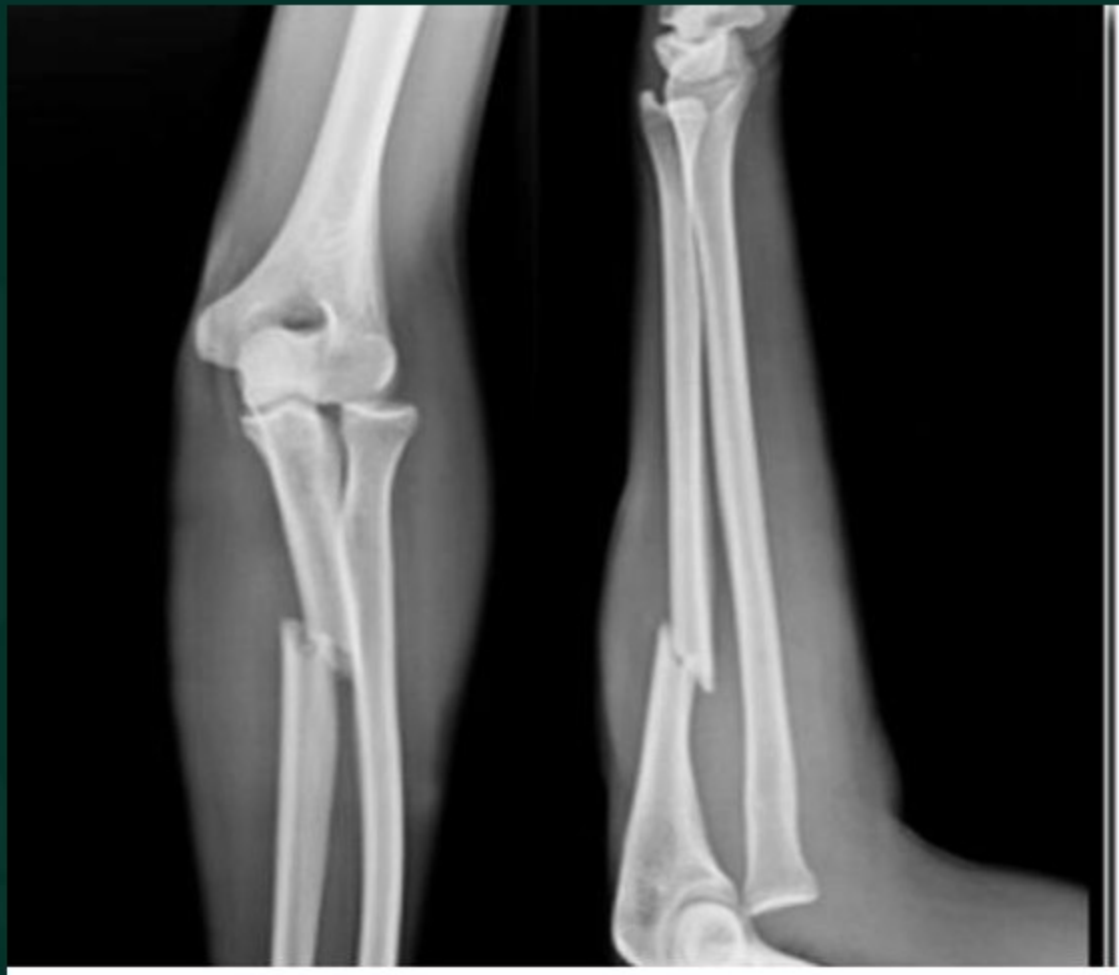

真题：42

题目：女，32岁。右上肢摔伤2小时。结合X线片，此诊断为

- A: 右掌骨骨折
- B: 右尺骨骨折
- C: 右桡骨骨折
- D: 右尺、桡骨双骨折

答案B

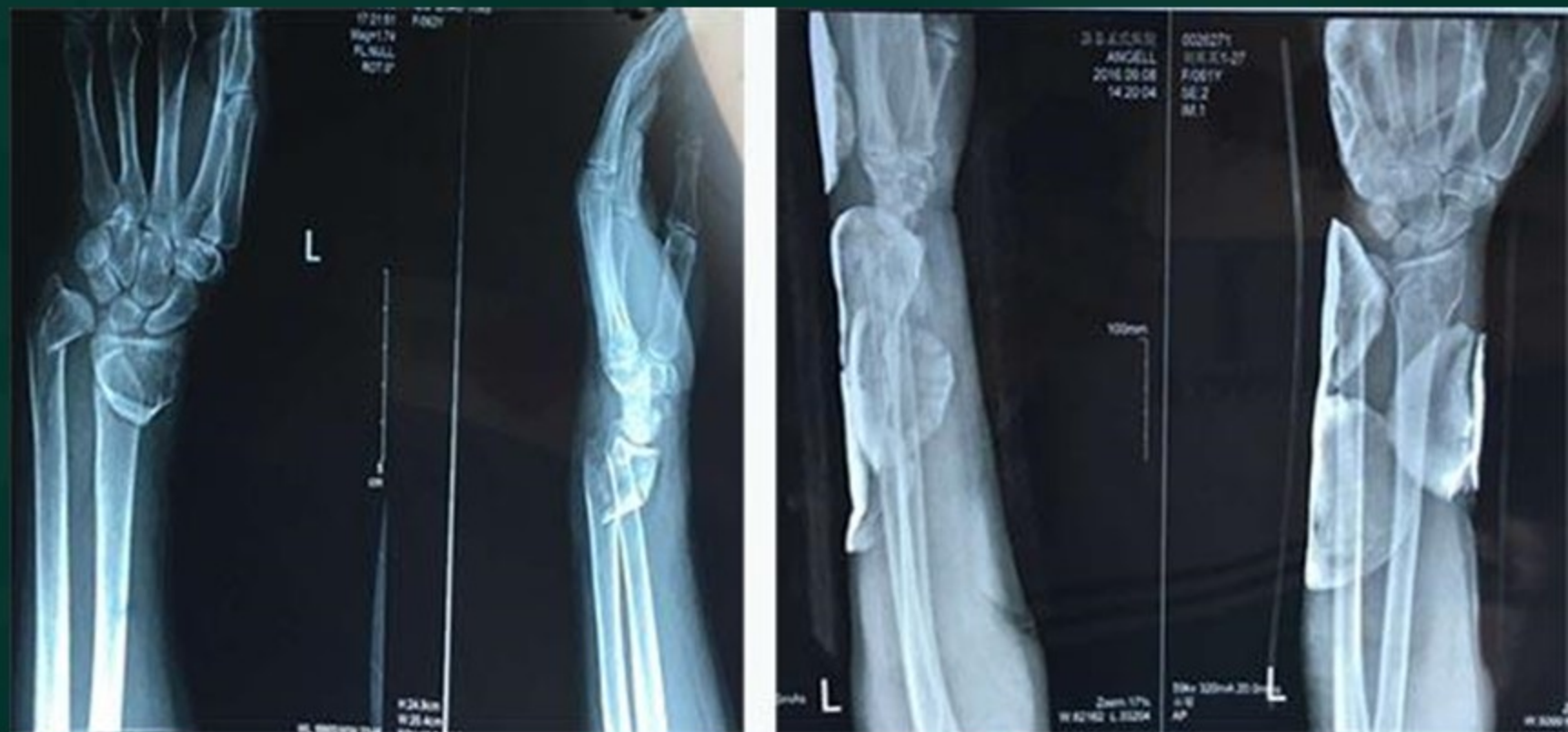

真题：43

题目：男，53岁。右前臂摔伤45分钟。结合X线片，此诊断为

- A: 右掌骨骨折
- B: 右尺、桡骨双骨折
- C: 右尺骨骨折
- D: 右桡骨骨折

答案B



真题：44

题目：男，56岁。外伤半小时。结

合X线片，此诊断为

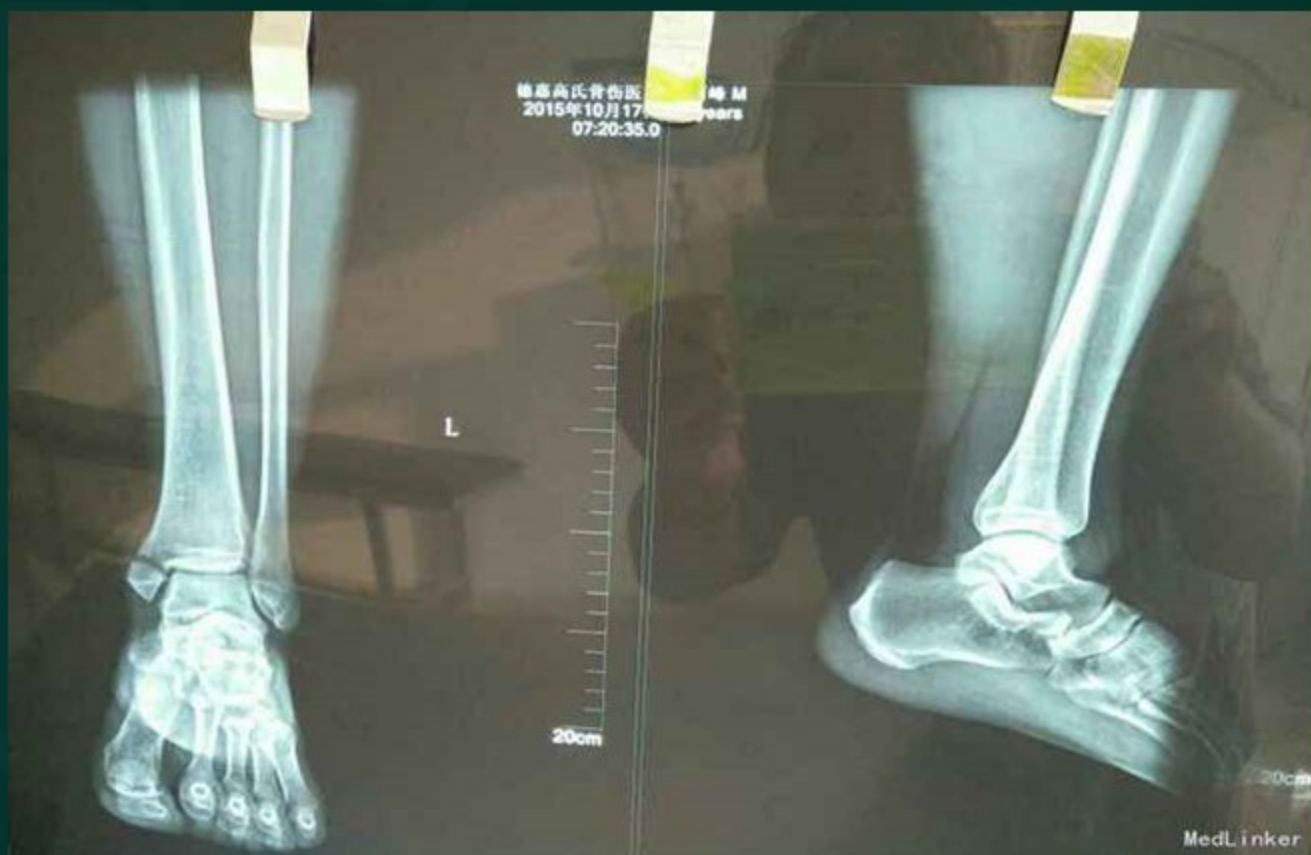A：左内、外踝双骨折

B：左外踝骨折

C：左后踝骨折

D：左内踝骨折

答案D

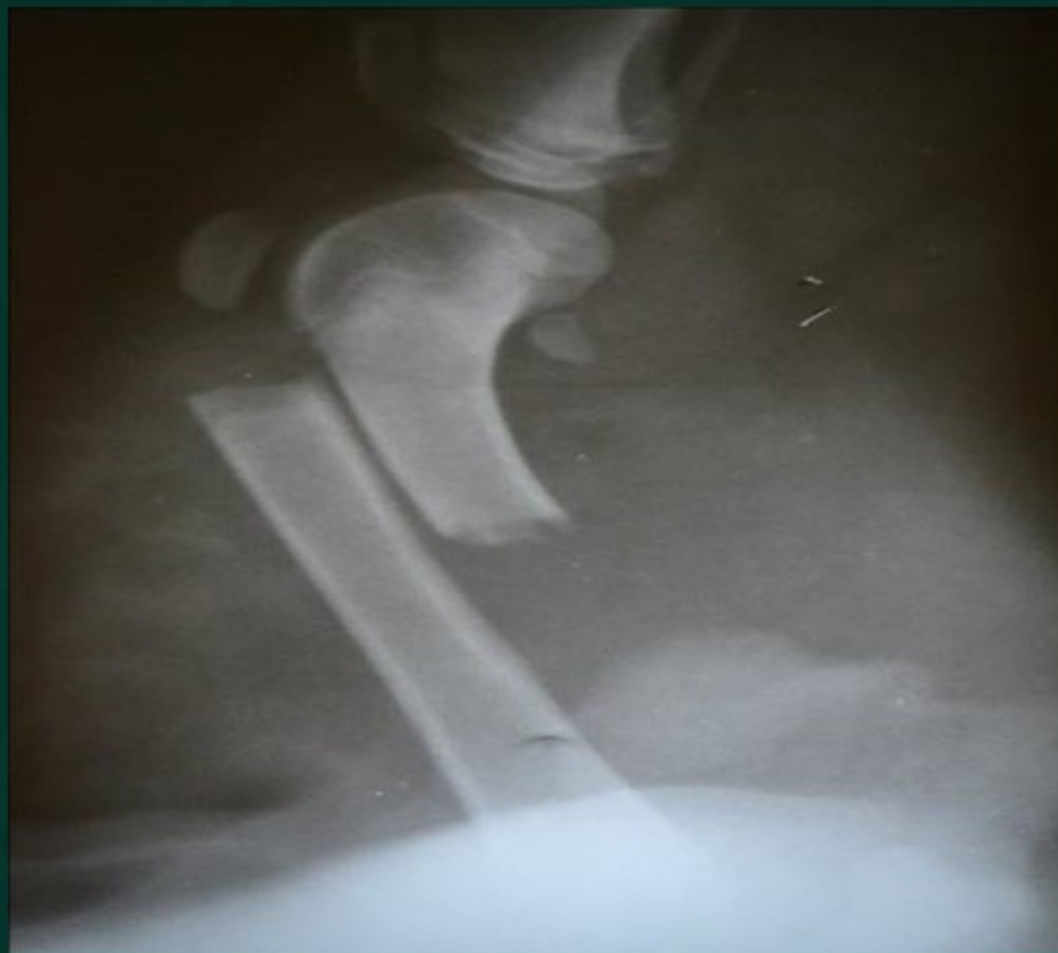

真题：45

题目：女，35岁。车祸后半小时。结合X线片，此诊断为

- A：左胫骨骨折
- B：左腓骨骨折
- C：左股骨骨折
- D：左胫、腓骨双骨折

答案C



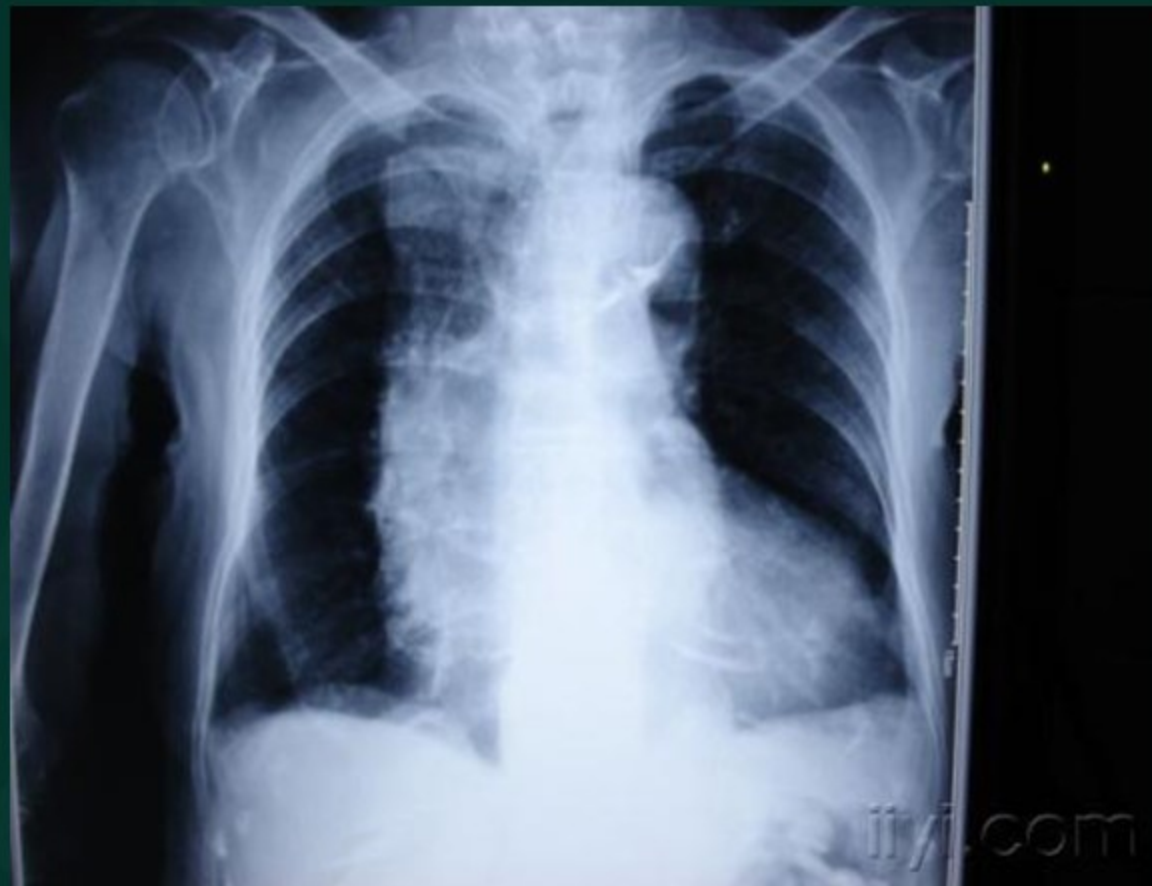真题：46

题目：男，63岁。发现高血压9年。

结合X线片，此诊断为

- A：正常胸片
- B：二尖瓣型心
- C：主动脉型心
- D：普大型心

答案C

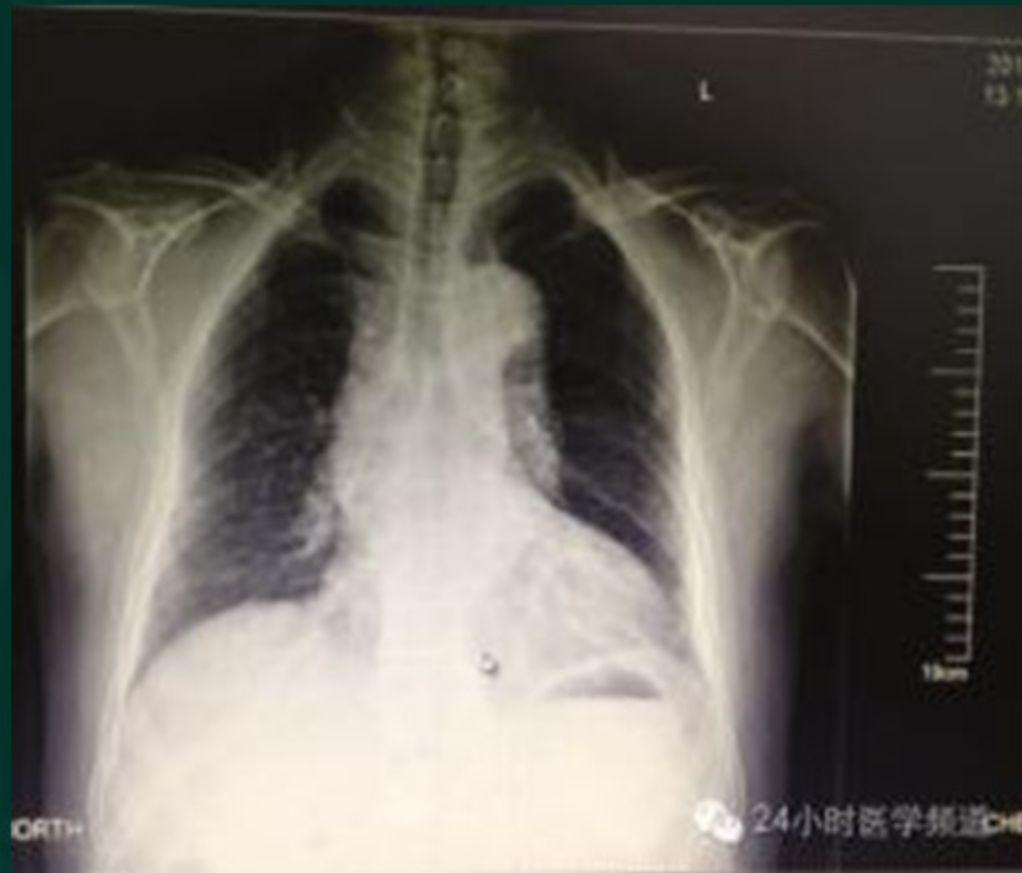


真题：47

题目：男，71岁。高血压15年。结合X线片，此诊断为

- A: 正常胸片
- B: 主动脉型心
- C: 二尖瓣型心
- D: 普大型心

答案B

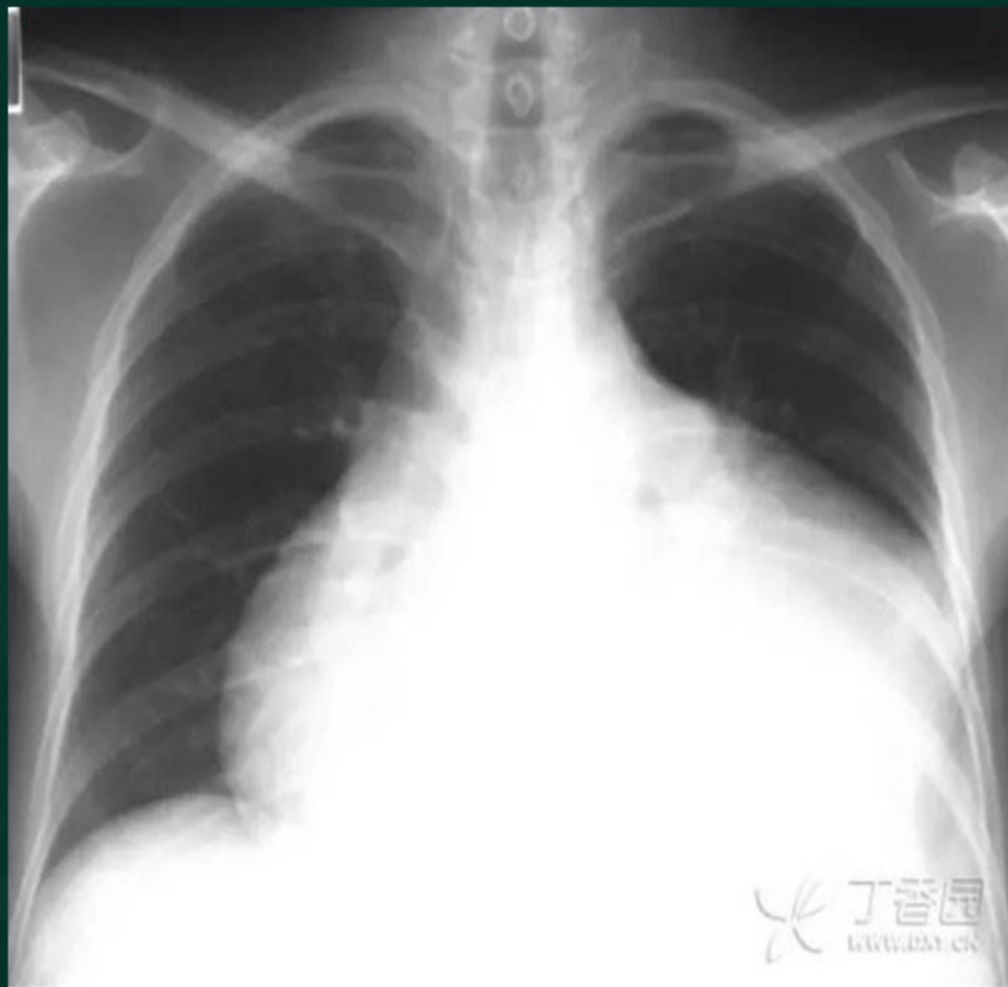

真题：48

题目：女，67岁。劳力性呼吸困难进行性加重3天。结合X线片，此诊断为

- A：正常胸片
- B：二尖瓣型心
- C：普大型心
- D：主动脉型心

答案C



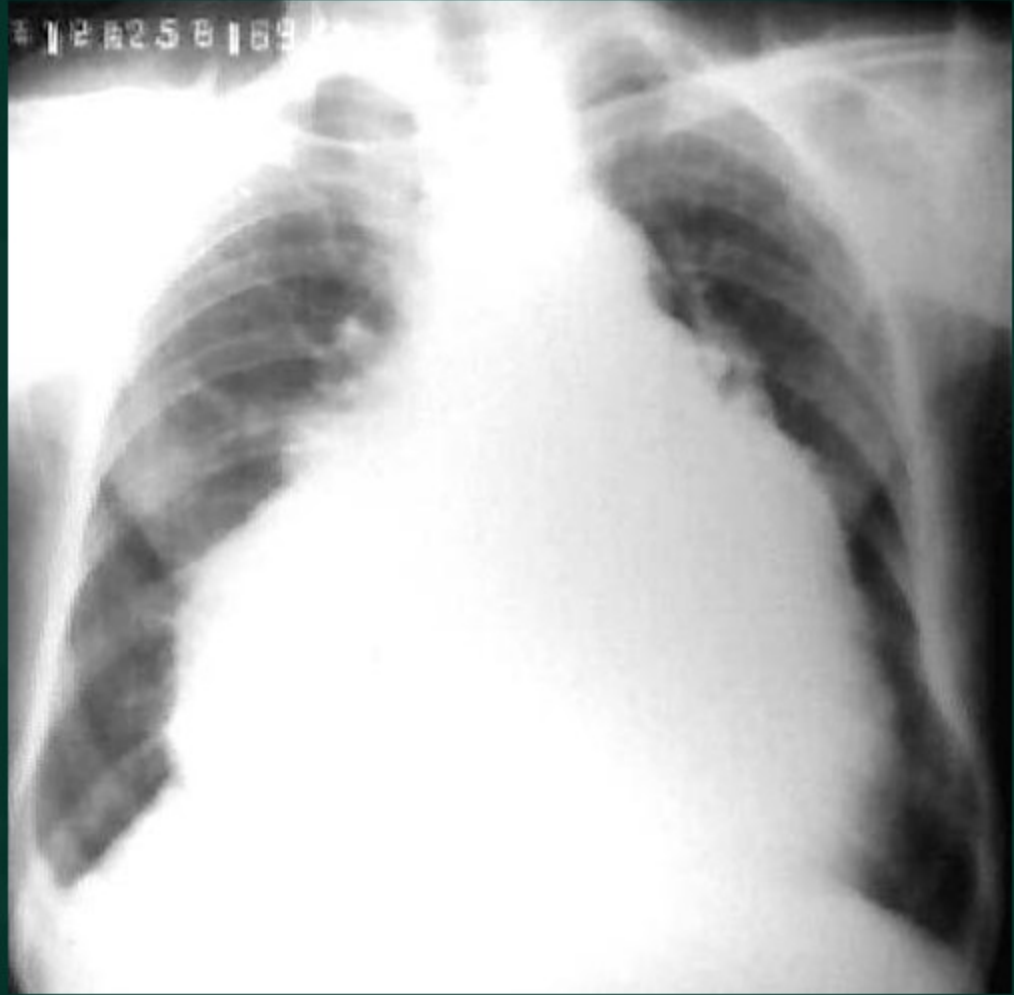


真题：49

题目：女，59岁。劳力性呼吸困难进行性加重5天。结合X线片，此诊断为

- A: 正常胸片
- B: 二尖瓣型心
- C: 主动脉型心
- D: 普大型心

答案D

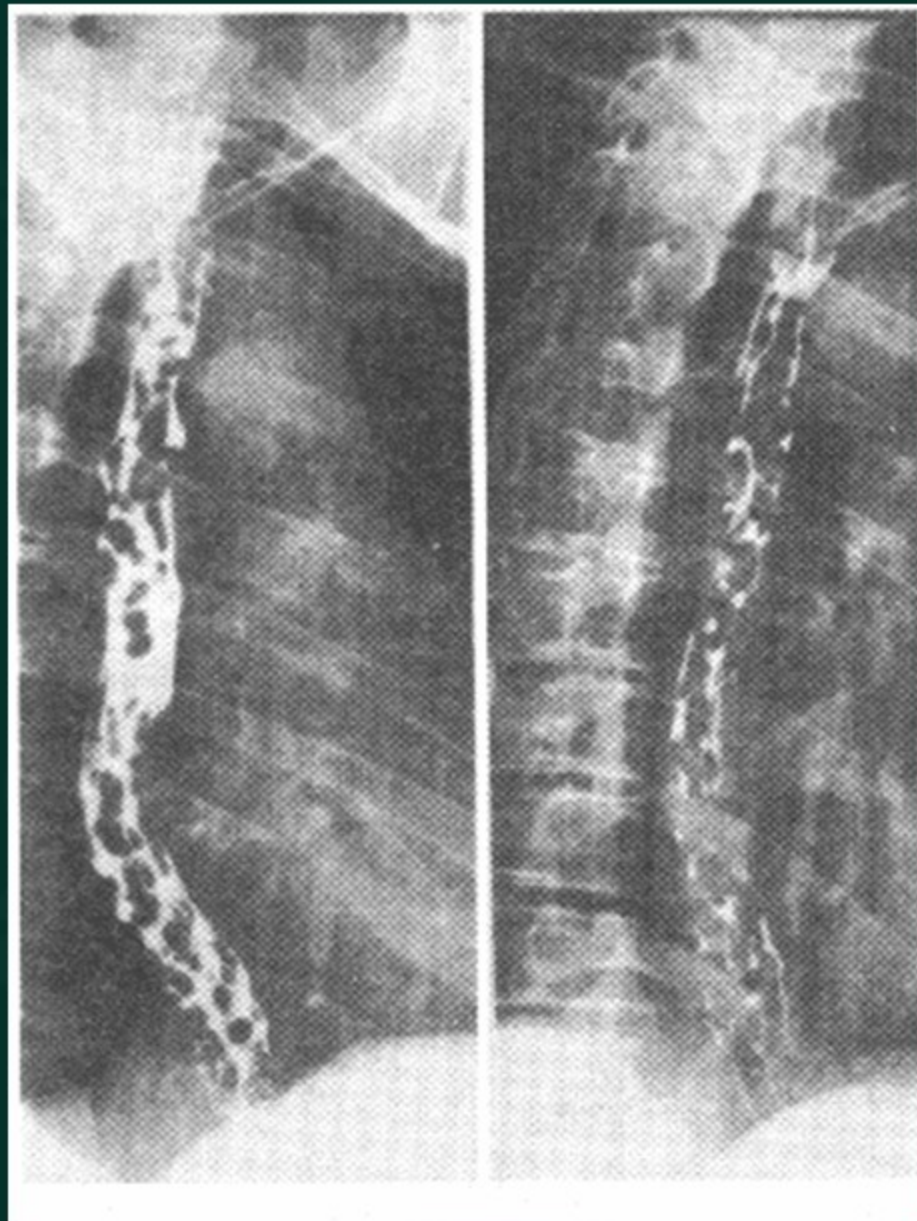


真题：50

题目：男，73岁。腹痛8天，呕血1次。结合X线片，此诊断为

- A: 胃癌
- B: 胃溃疡
- C: 食管静脉曲张
- D: 食管癌

答案C

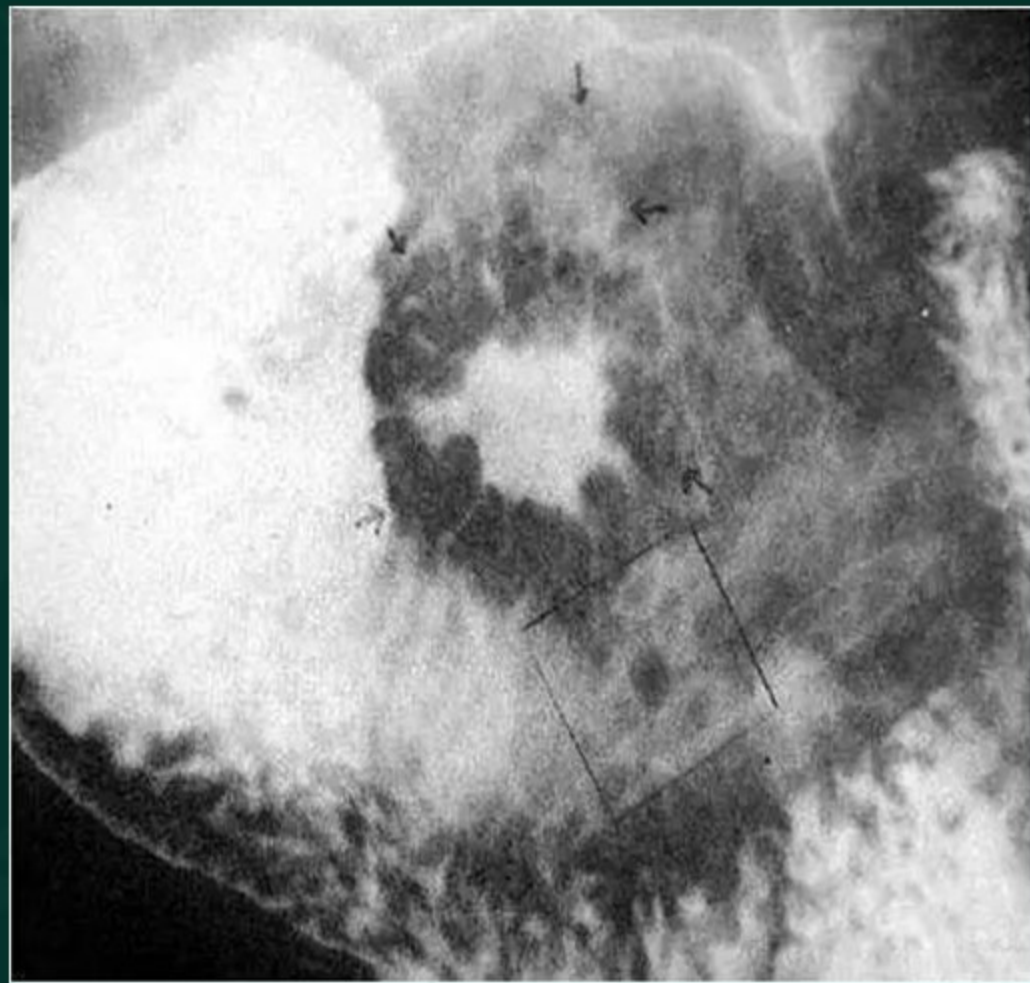


真题：51

题目：男，42岁。上腹部隐痛2个月。结合X线片，此诊断为

- A：食管静脉曲张
- B：胃溃疡
- C：食管癌
- D：胃癌

答案D

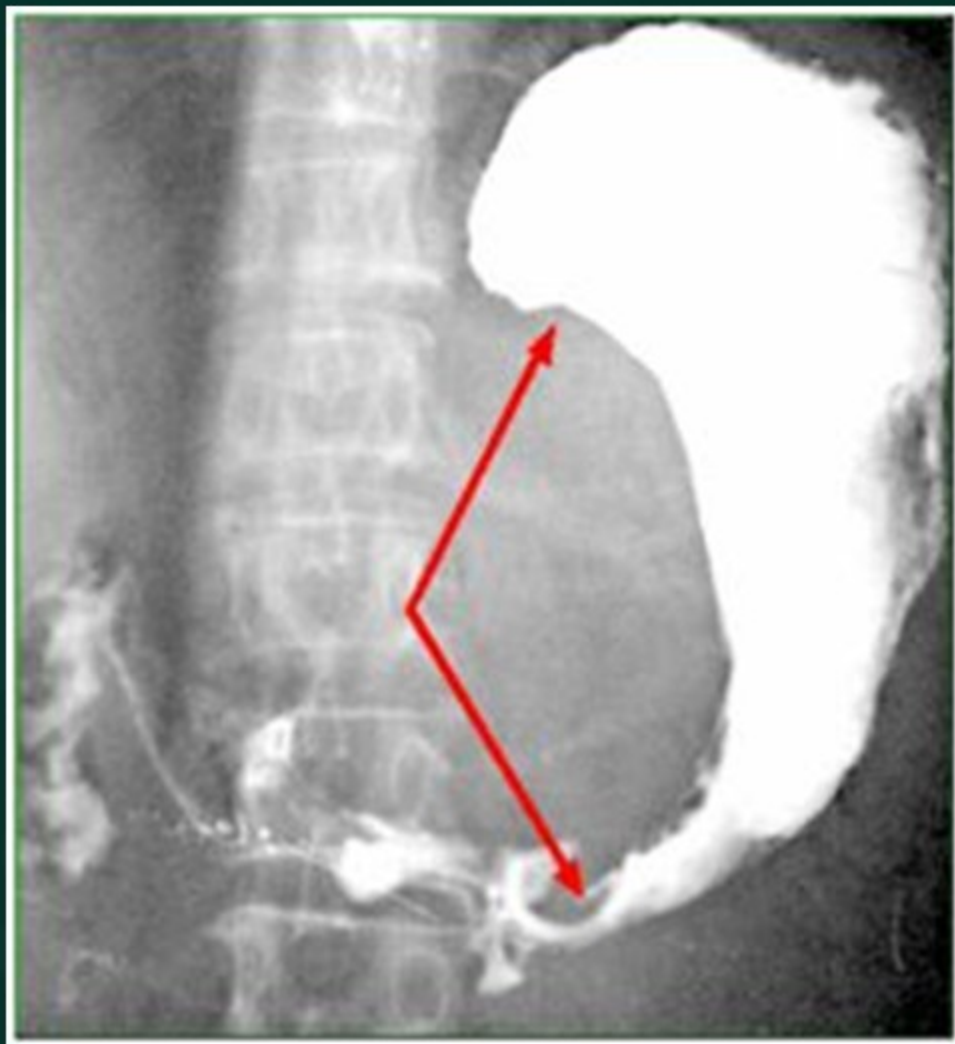


真题：52

题目：女，71岁。上腹部不适3个月，疼痛2周。结合X线片，此诊断为

- A: 食管癌
- B: 胃溃疡
- C: 胃癌
- D: 食管静脉曲张

答案C

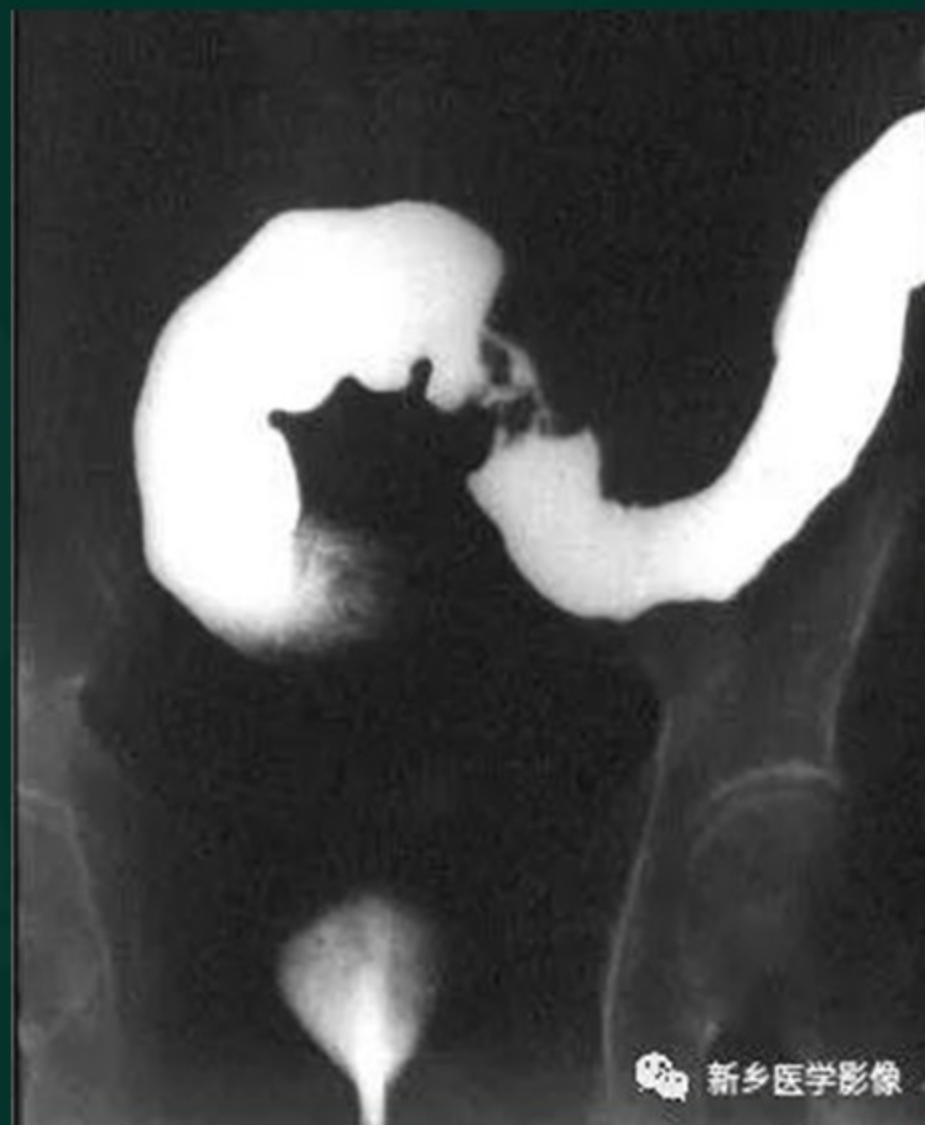

真题：53

题目：女，73岁。黑便2周。结合X线片，此诊断为

- A: 直肠癌
- B: 降结肠癌
- C: 乙状结肠癌
- D: 横结肠癌

答案C

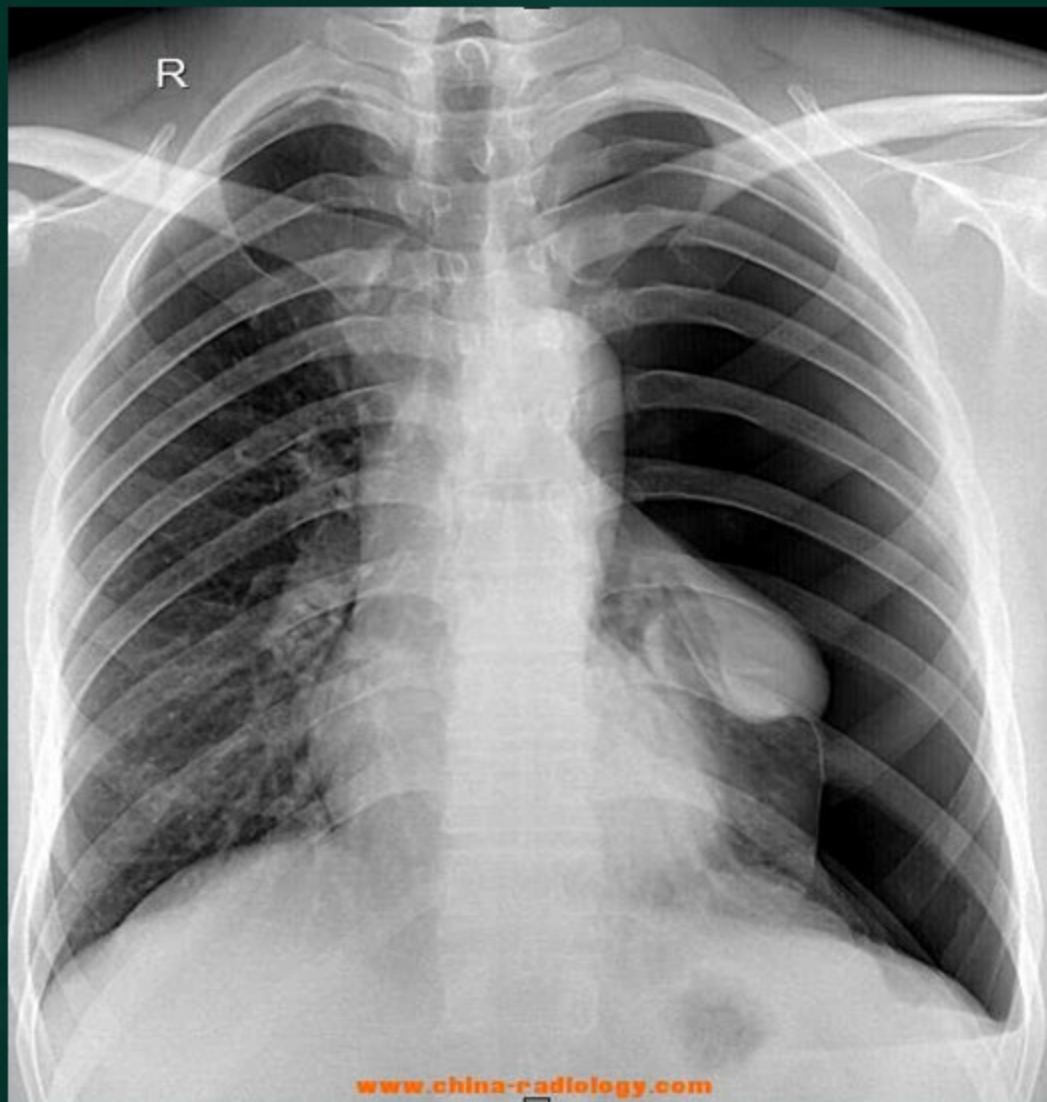


真题：56

题目：男，27岁。憋气1小时。结合X线片，此诊断为

- A: 正常胸片
- B: 肺炎
- C: 气胸
- D: 肺结核

答案C

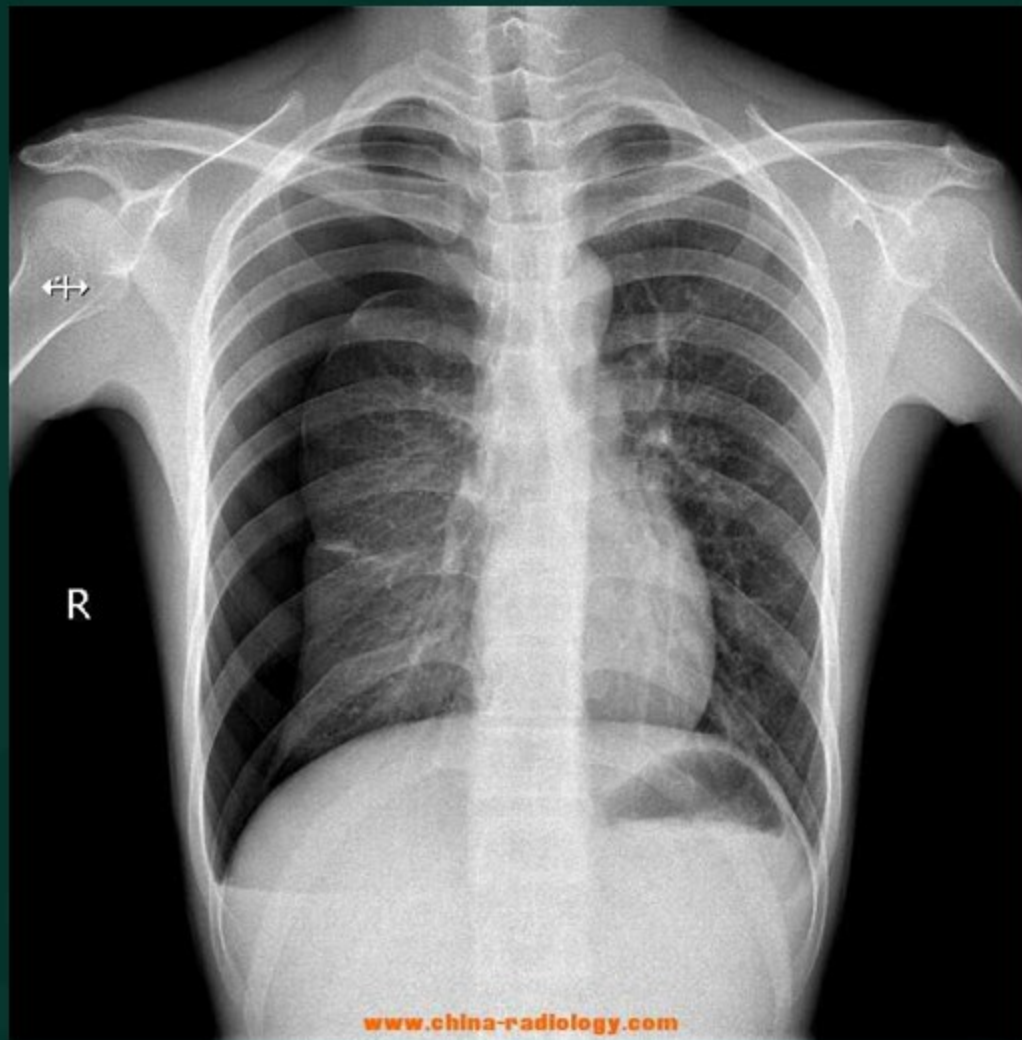


真题：57

题目：男，29岁。胸痛1小时。结合X线片，此诊断为

- A：正常胸片
- B：肺炎
- C：肺结核
- D：气胸

答案D



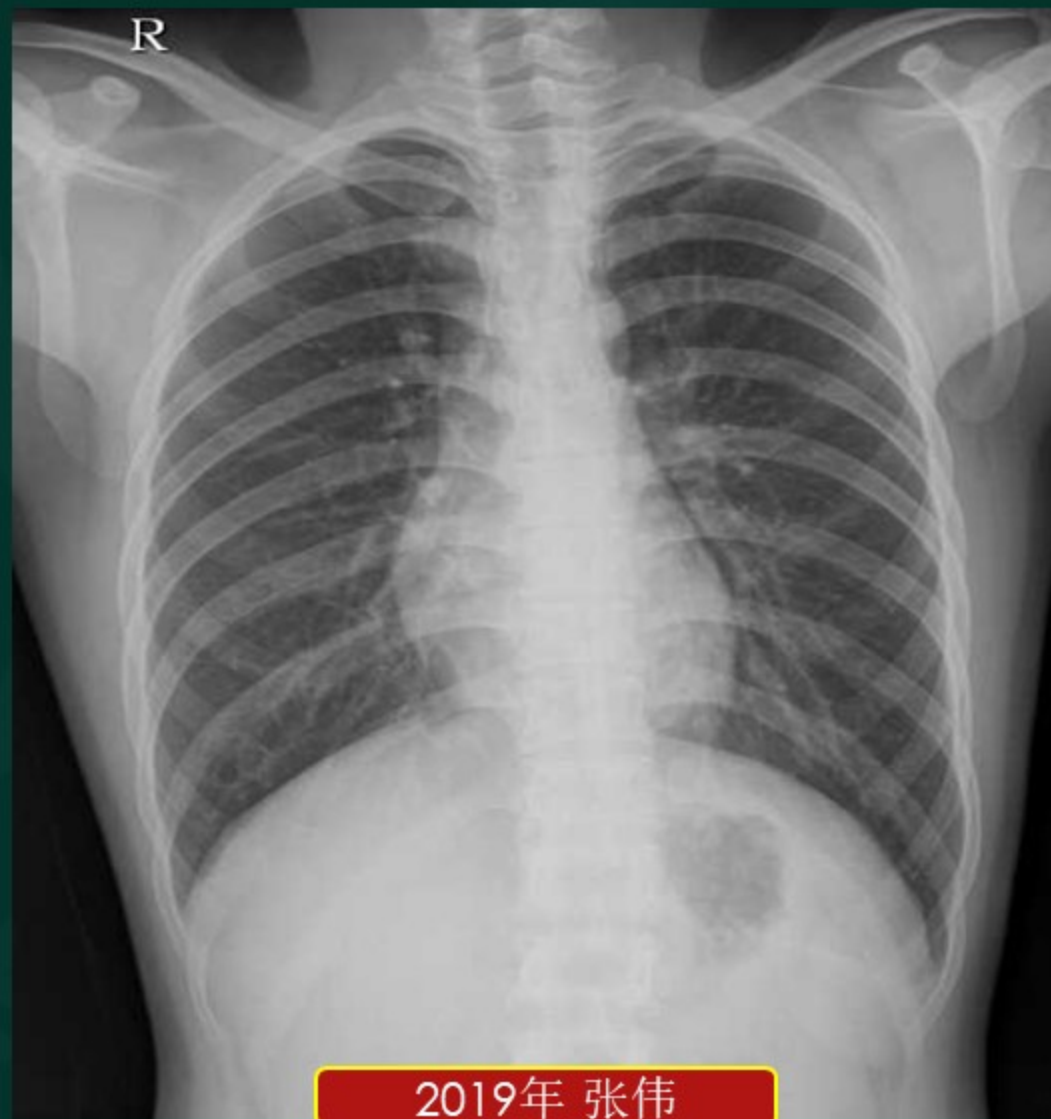真题：58

题目：男，34岁。胸部不适1周。

结合X线片，此诊断为

- A：正常胸片
- B：气胸
- C：胸腔积液
- D：肺炎

答案A



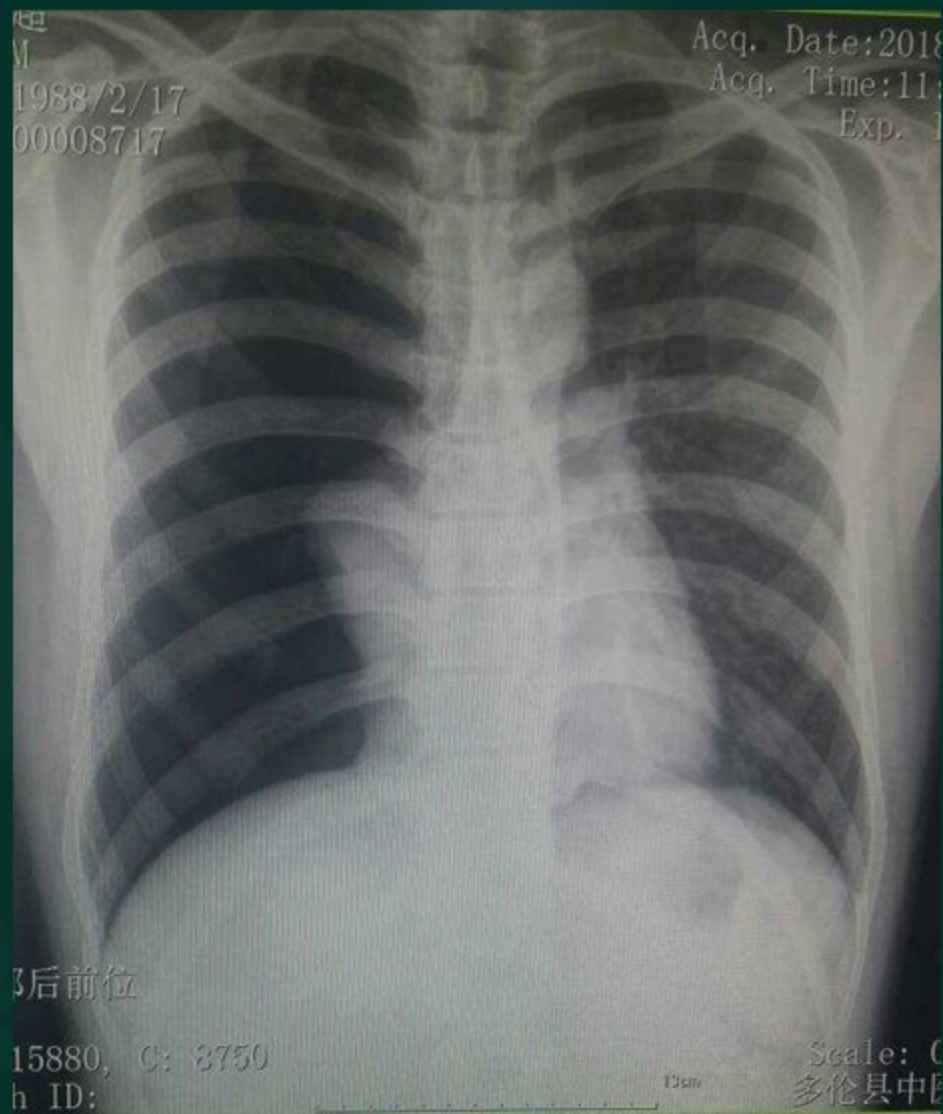真题：59

题目：男，18岁。胸痛、憋气1小时。

结合X线片，此诊断为

- A: 肺结核
- B: 正常胸片
- C: 肺炎
- D: 气胸

答案D



真题：87

题目：女，39岁。胸闷、心悸2周。

结合X线片，此诊断为

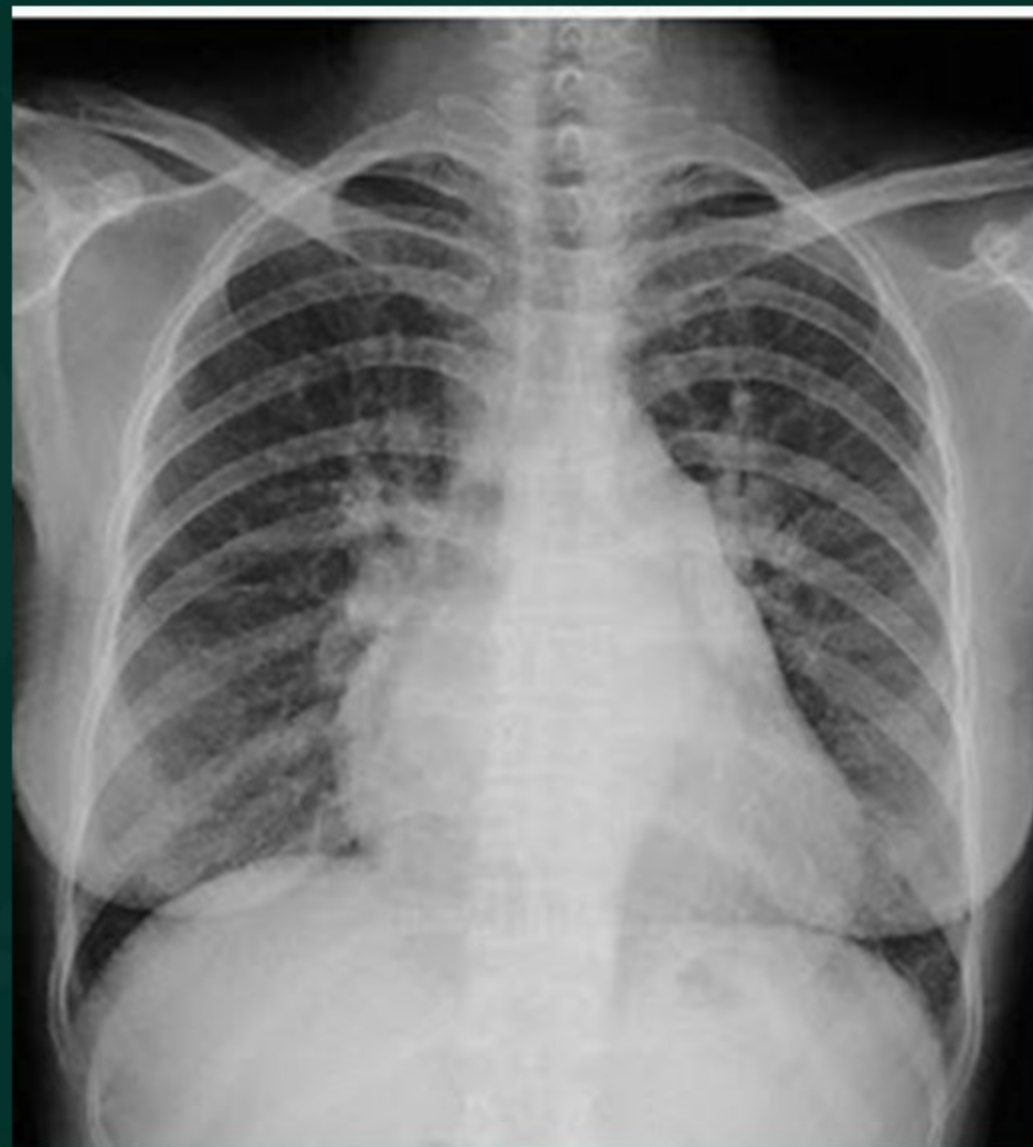A：二尖瓣型心

B：主动脉型心

C：胸腔积液

D：普大型心

答案A

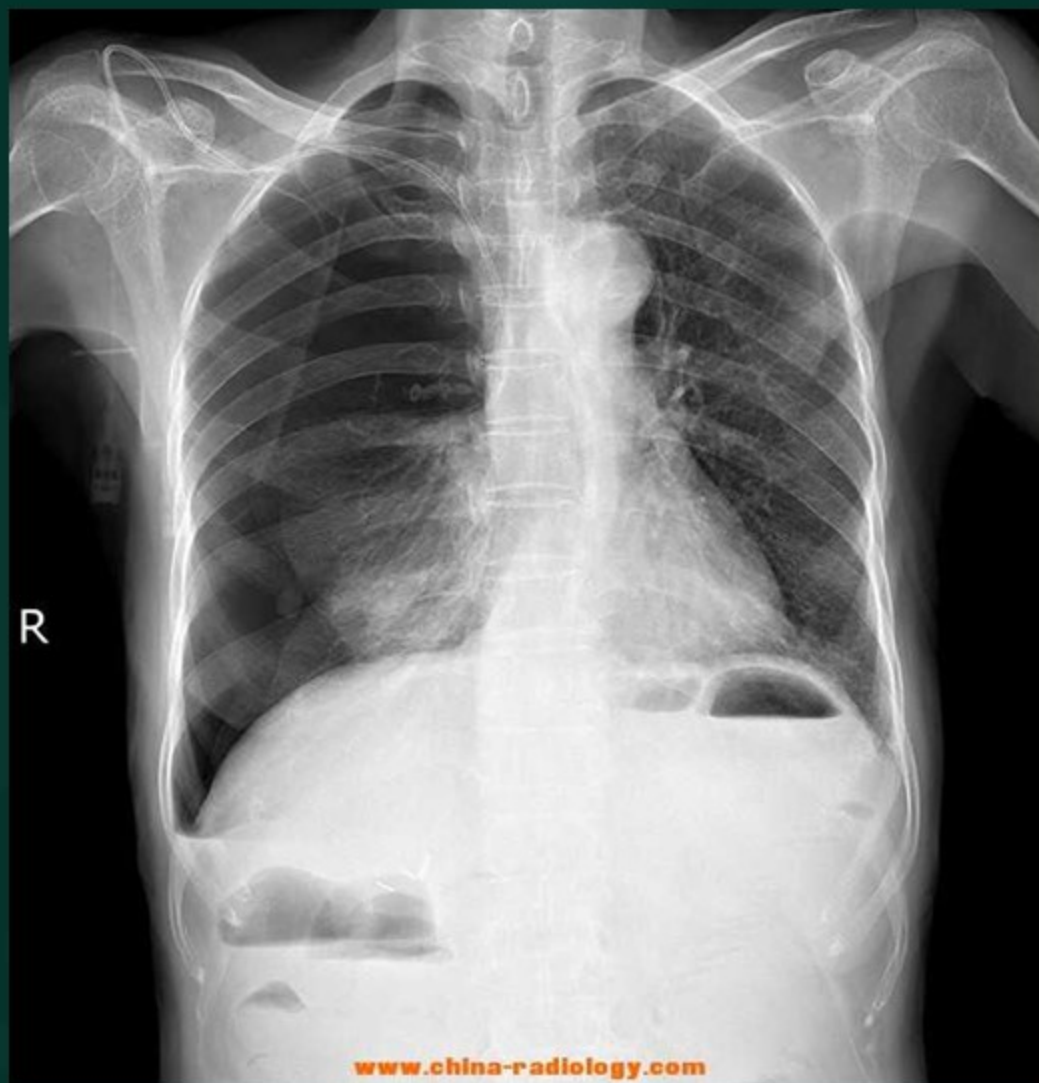


真题：60

题目：男，21岁。胸痛3小时。结合X线片，此诊断为

- A：正常胸片
- B：肺结核
- C：气胸
- D：肺炎

答案C



真题：61

题目：男，78岁。胸部不适3个月。

结合X线片，此诊断为

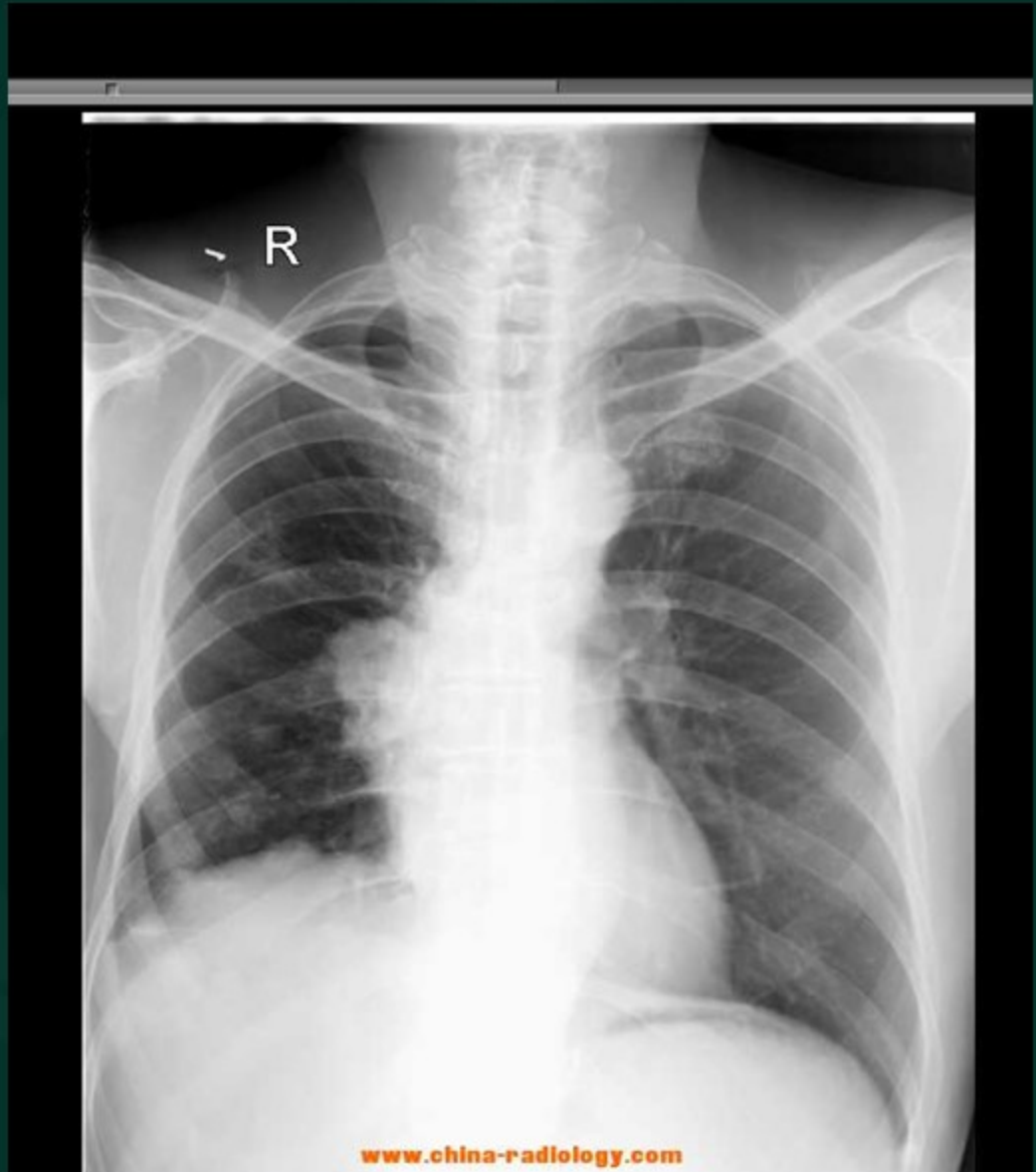
A：肺癌

B：肺结核

C：肺炎

D：正常胸片

答案A

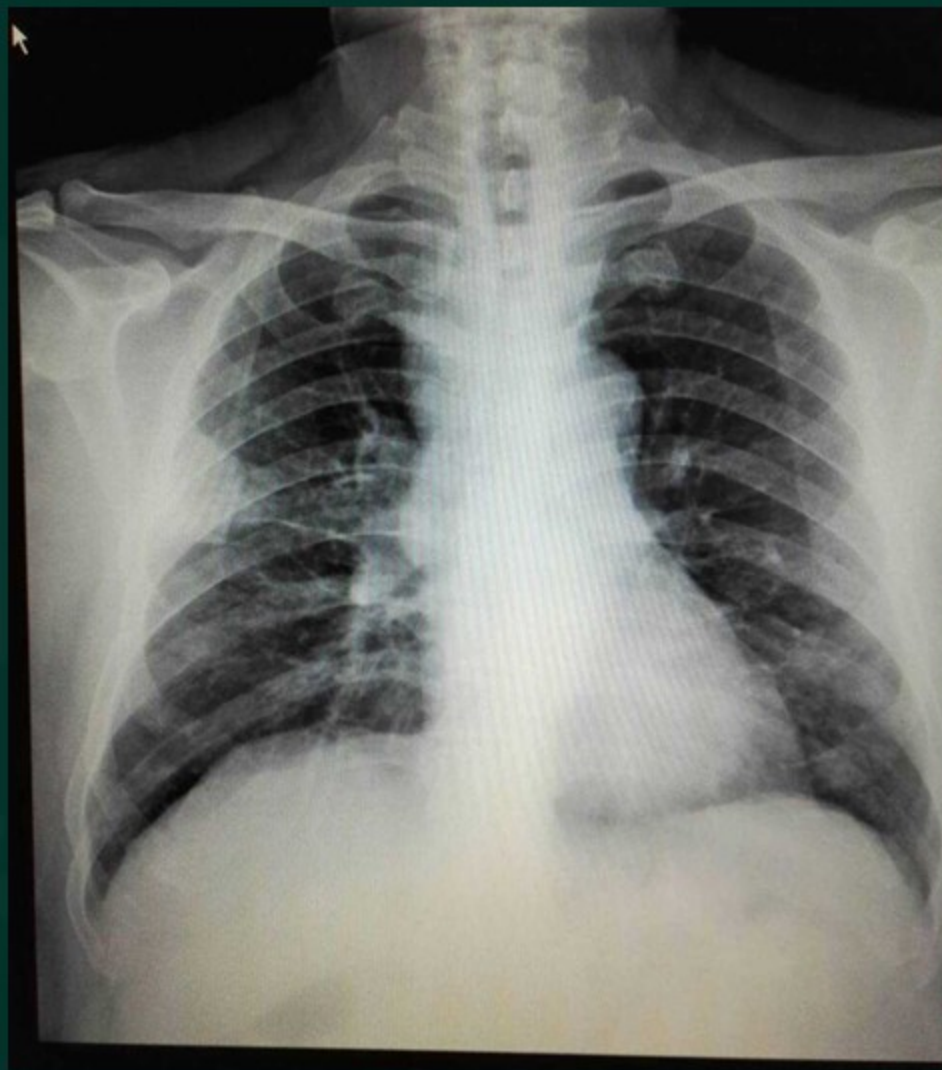


真题：62

题目：男，63岁。咳嗽4个月。结合X线片，此诊断为

- A：正常胸片
- B：浸润性肺结核
- C：肺癌
- D：肺炎

答案C



真题：63

题目：男，13岁。发热、咳嗽5天。

结合X线片，此诊断为

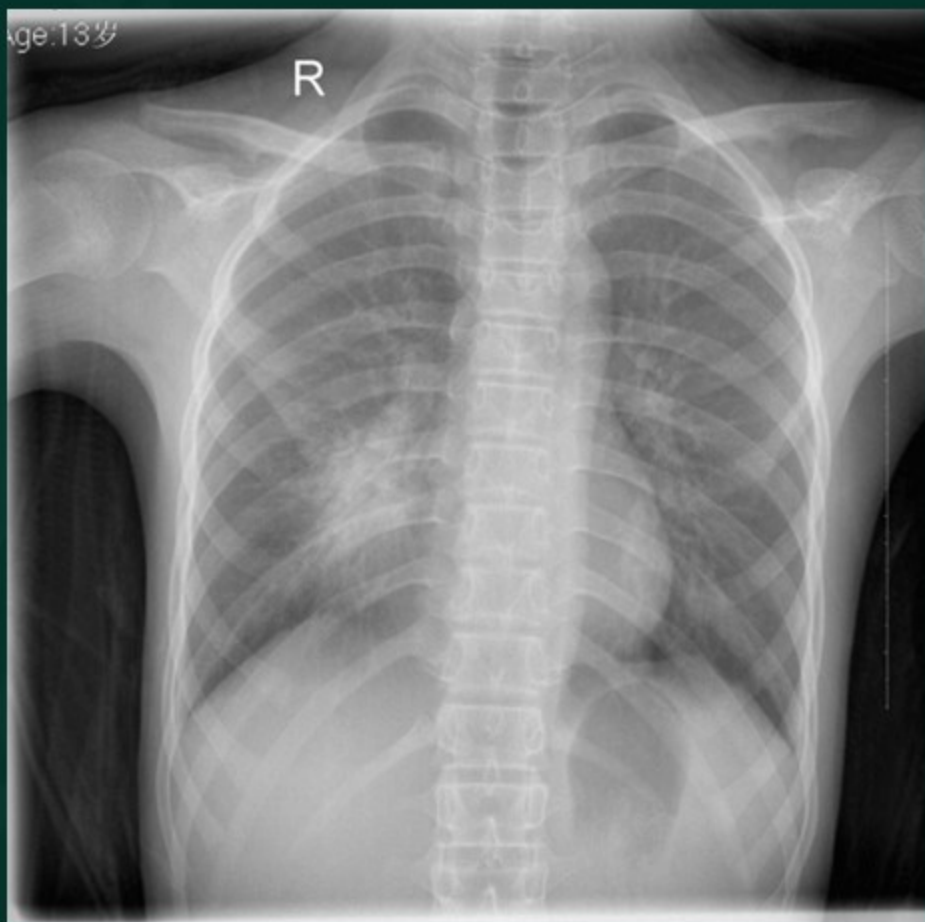
A：正常胸片

B：肺结核

C：肺炎

D：气胸

答案C



真题：64

题目：女，23岁。咳嗽5天伴胸闷。

结合X线片，此诊断为

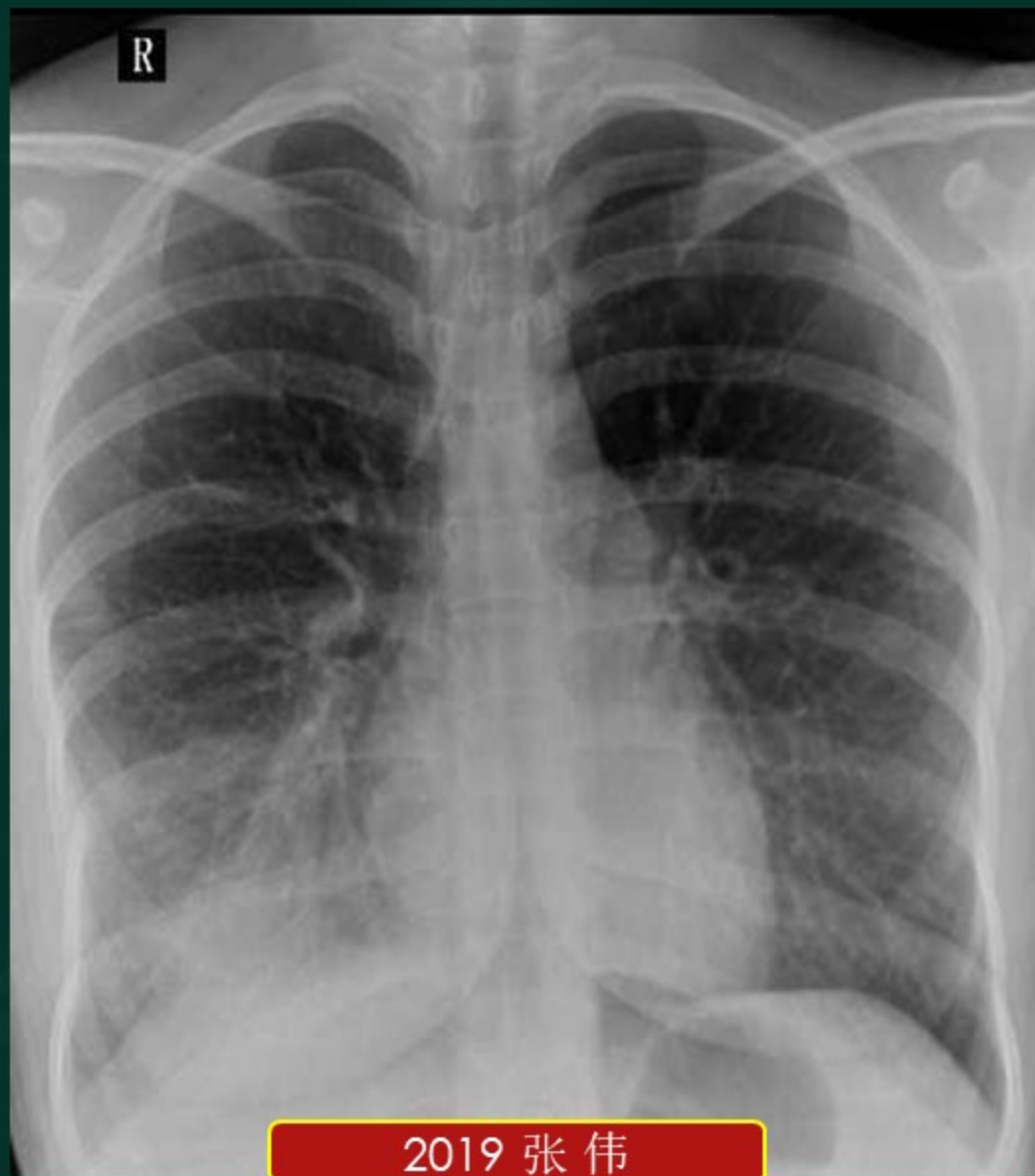A：正常胸片

B：肺结核

C：肺癌

D：肺炎

答案D



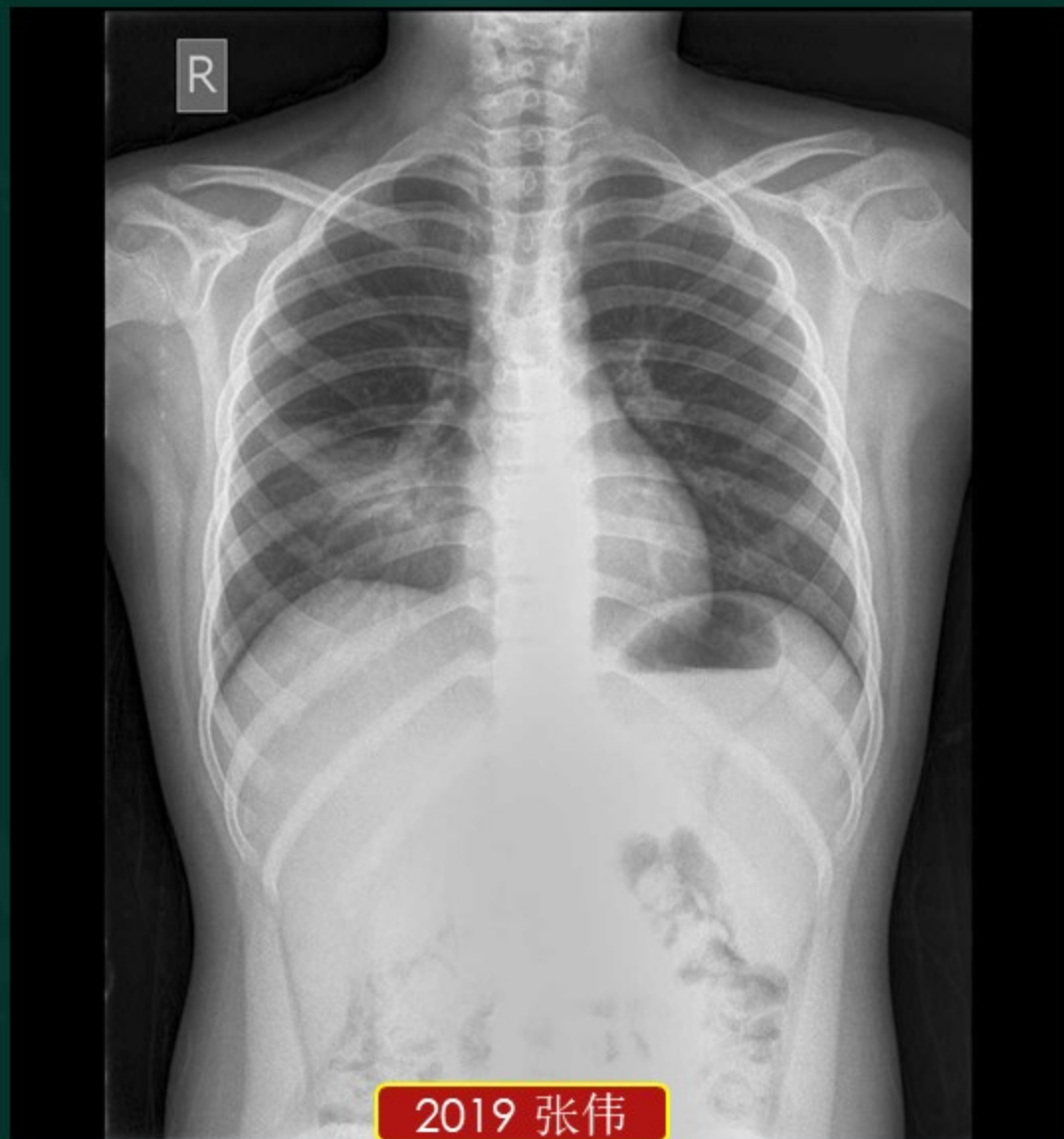2019 张伟

真题：65

题目：女，15岁。发热伴咳嗽7天。结合X线片，此诊断为

- A: 正常胸片
- B: 肺炎
- C: 肺结核
- D: 气胸

答案B

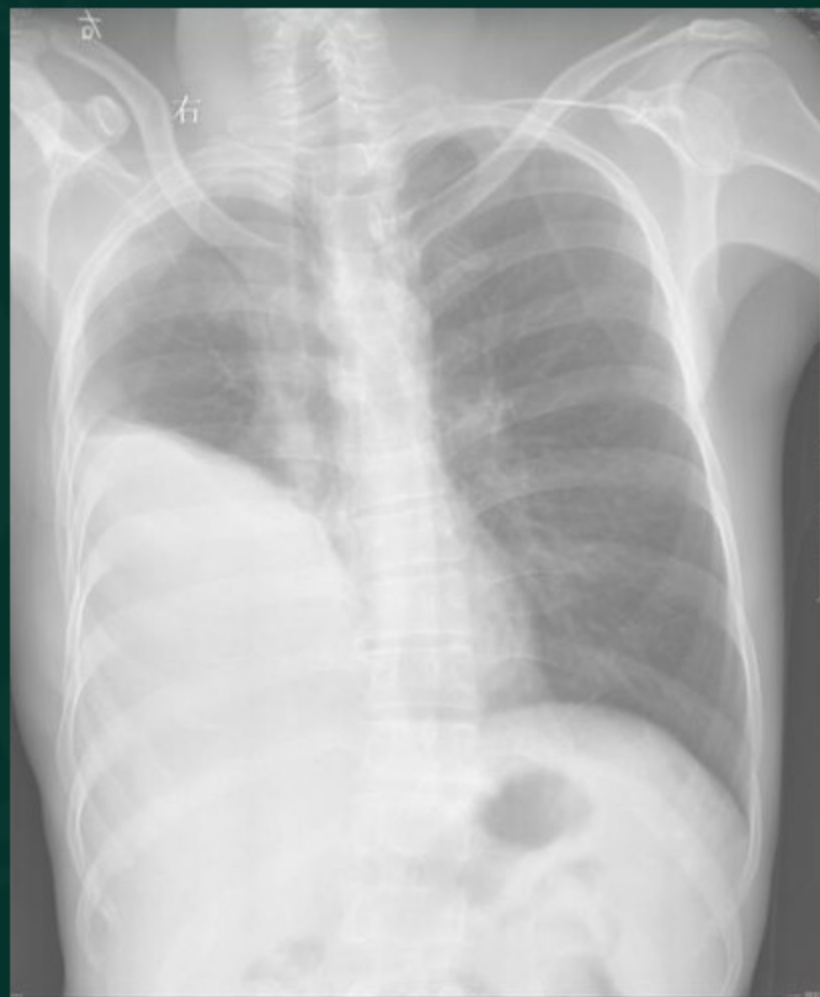

真题：66

题目：男孩，7岁。胸痛3天。结合X线片，此诊断为

- A：肺炎
- B：气胸
- C：胸腔积液
- D：正常胸片

答案C



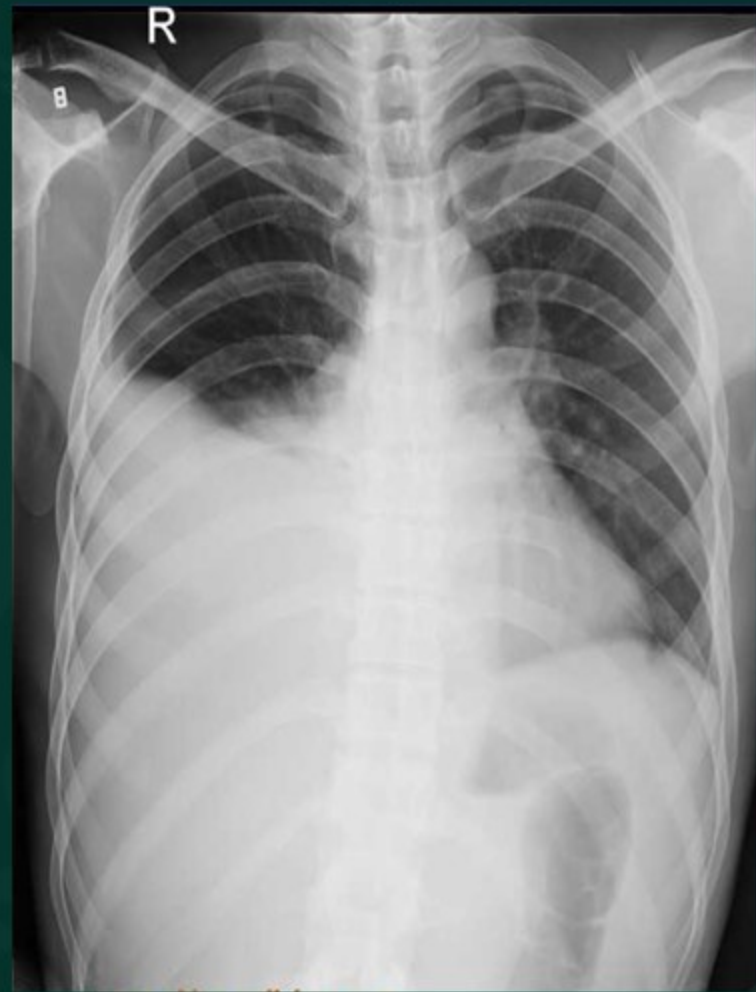真题：67

题目：女，21岁。胸背疼痛2周。

结合X线片，此诊断为

- A: 正常胸片
- B: 气胸
- C: 肺炎
- D: 胸腔积液

答案D

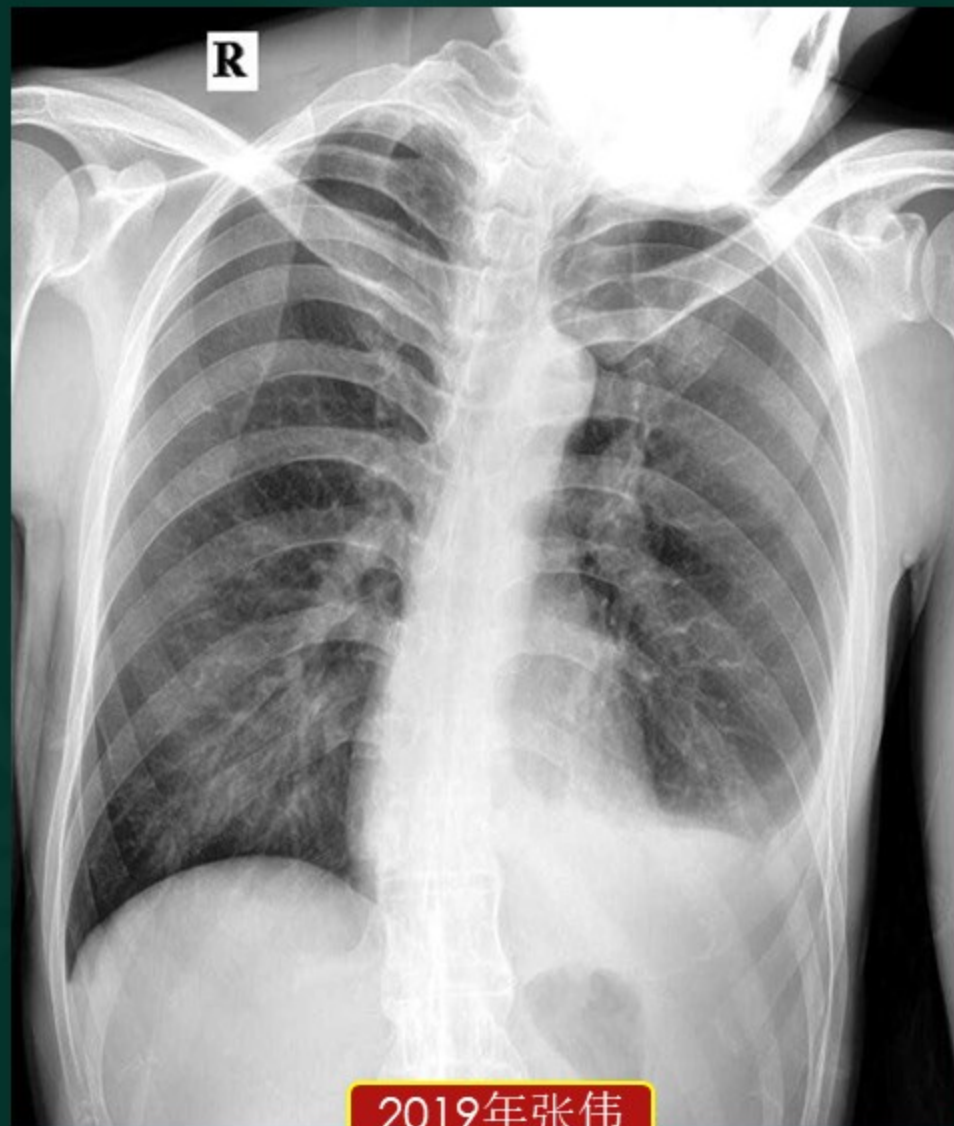

真题：68

题目：女，56岁。胸背疼痛5天，胸闷、憋气3天。结合X线片，此诊断为

- A: 正常胸片
- B: 肺炎
- C: 胸腔积液
- D: 气胸

答案C



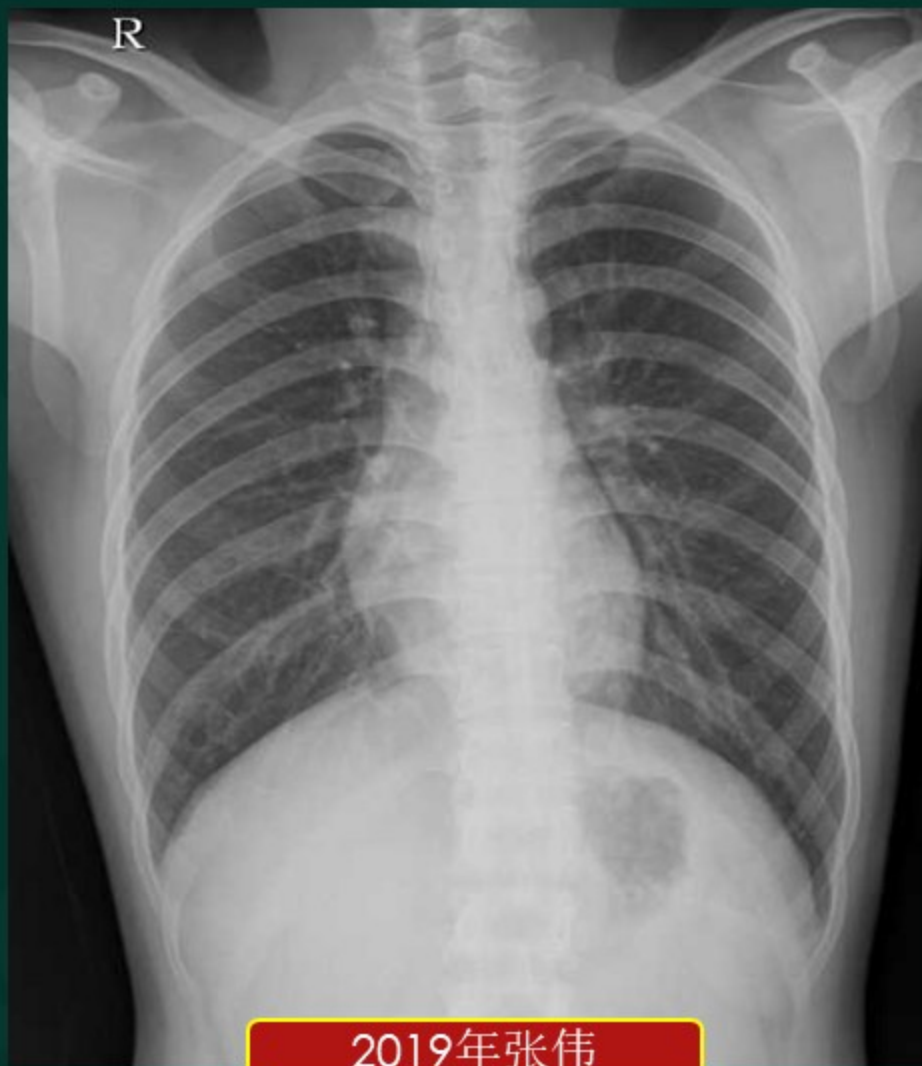
真题：69

题目：男，35岁。胸闷伴咳嗽4天。

结合X线片，此诊断为

- A：气胸
- B：肺炎
- C：胸腔积液
- D：正常胸片

答案D



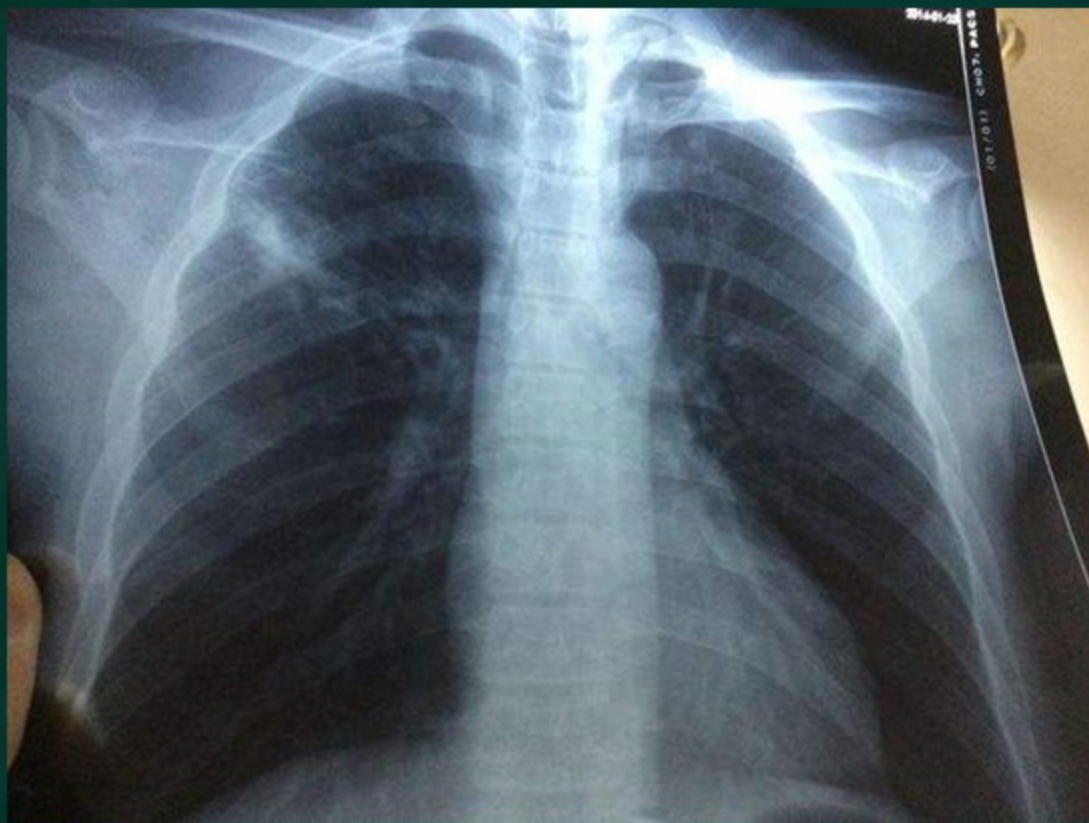真题：70

题目：女，20岁。发热伴咳嗽1个月。结合X线片，

此诊断为

- A：正常胸片
- B：气胸
- C：肺炎
- D：肺结核

答案D



真题：71

题目：女，36岁。发热、咳嗽2周。

结合X线片，此诊断为

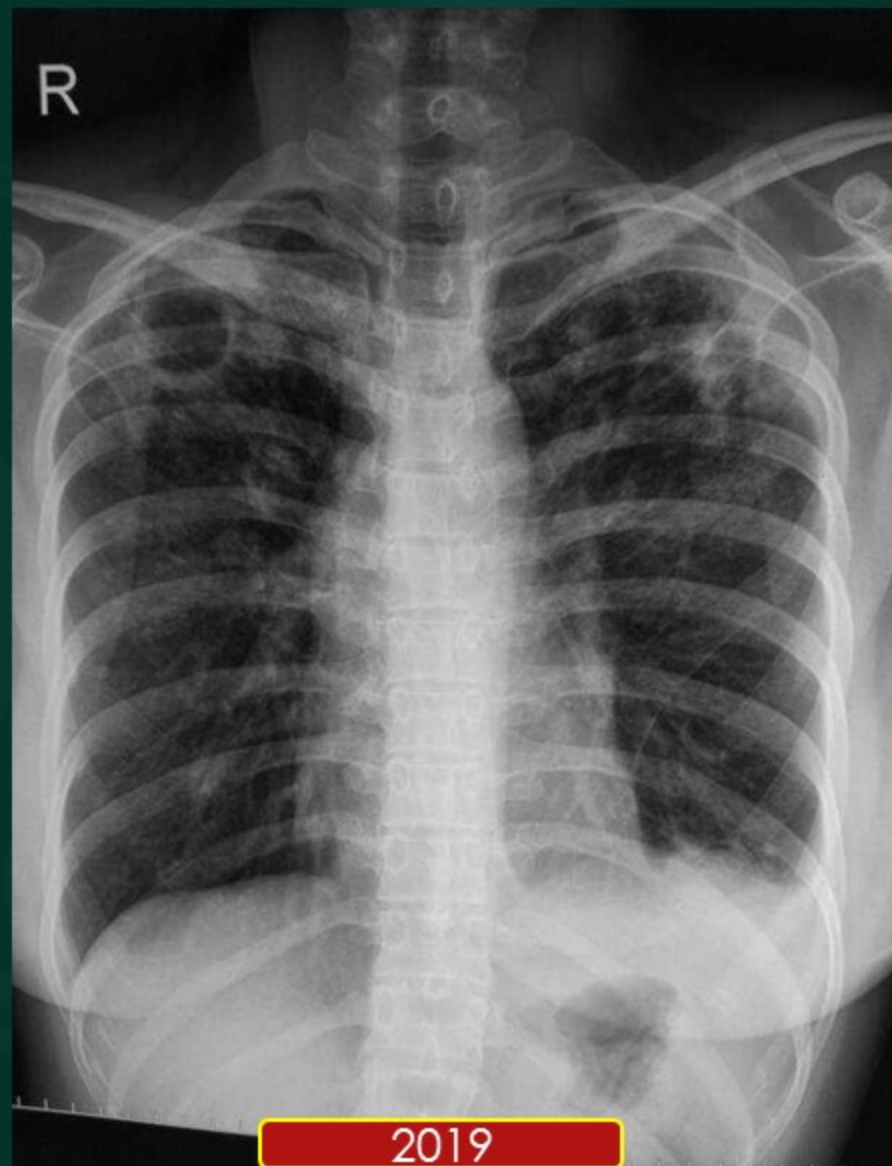
A：正常胸片

B：气胸

C：肺炎

D：肺结核

答案D

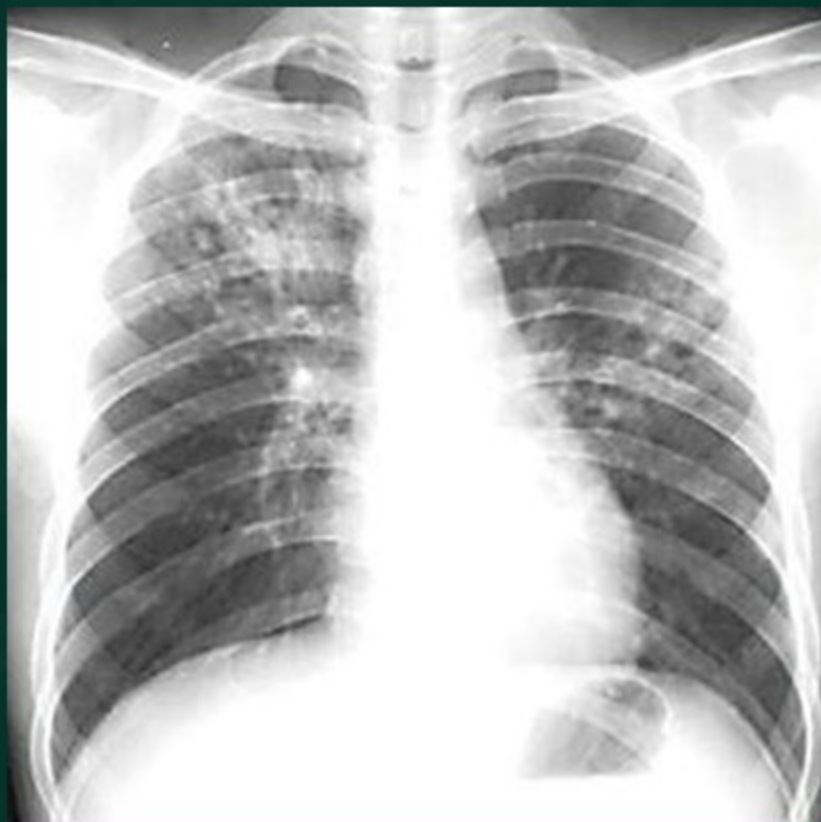

真题：72

题目：男，38岁。胸背部疼痛7天，
咳嗽5天。结合X线片，此诊断为

- A：正常胸片
- B：肺炎
- C：气胸
- D：肺结核

答案D



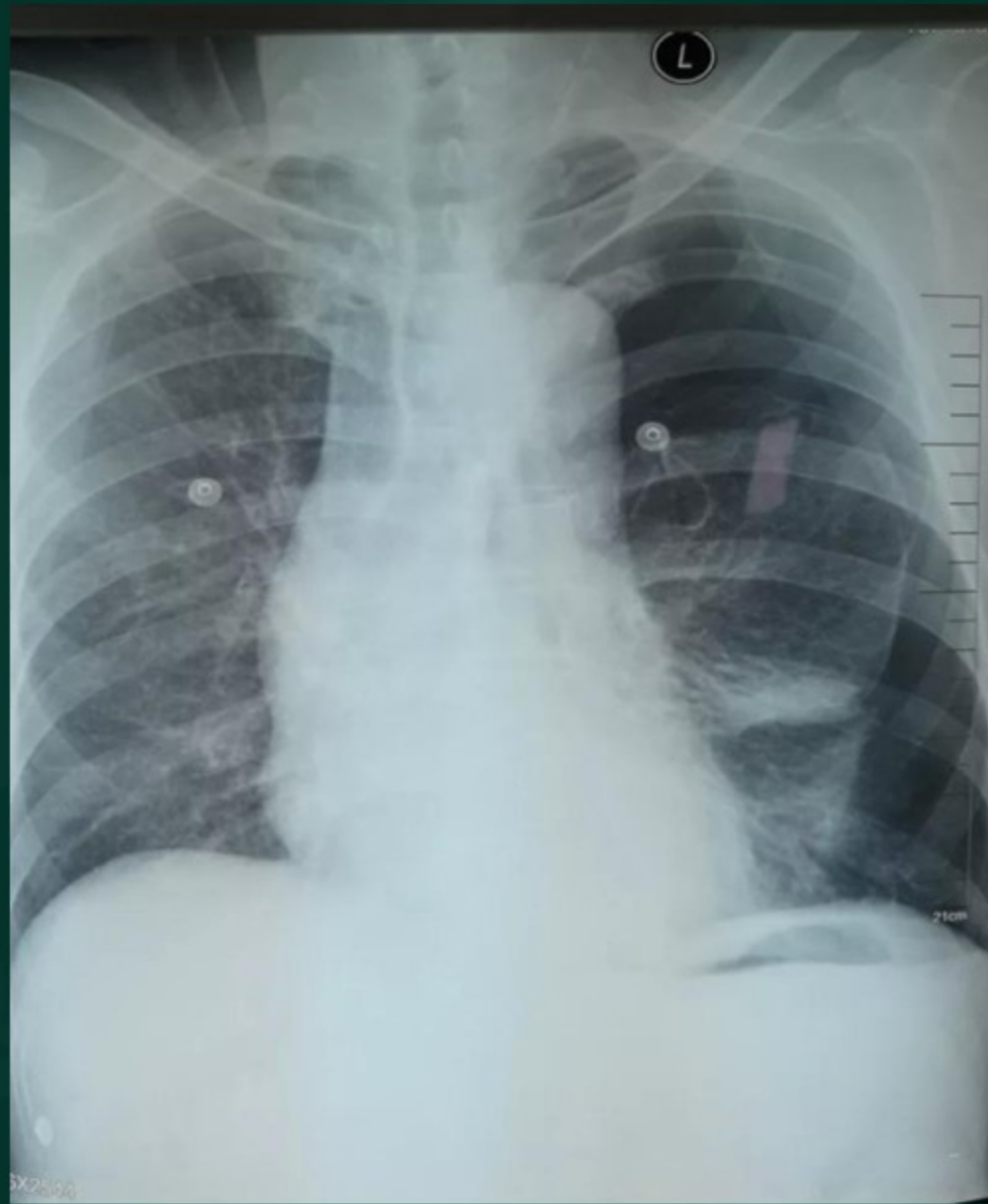
真题：83

题目：男，27岁。胸闷、憋气2小时。

结合X线片，此诊断为

- A：正常胸片
- B：肺结核
- C：肺炎
- D：气胸

答案D



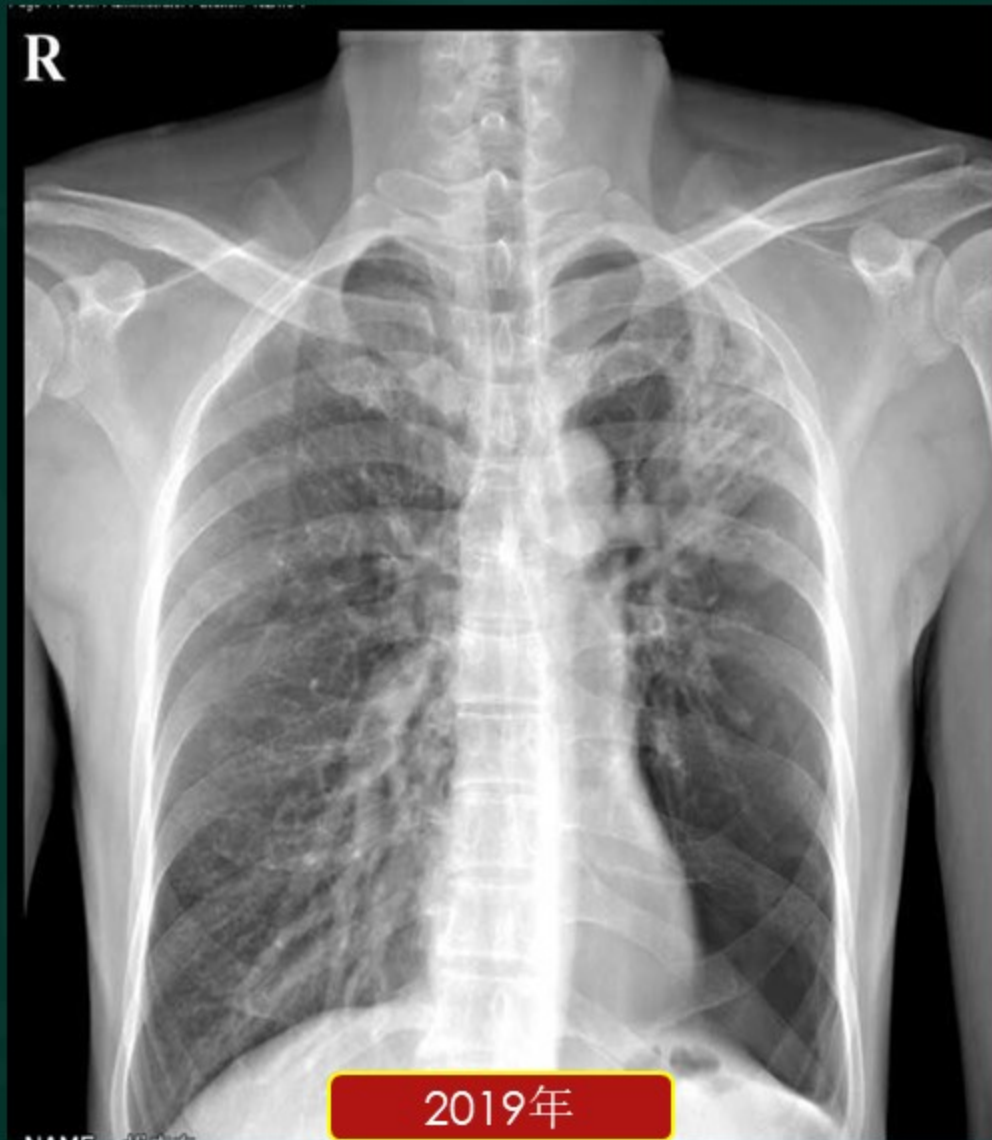

真题：73

题目：男，31岁。发热1周。结合X线
片，此诊断为

- A: 肺结核
- B: 正常胸片
- C: 肺炎
- D: 气胸

答案A

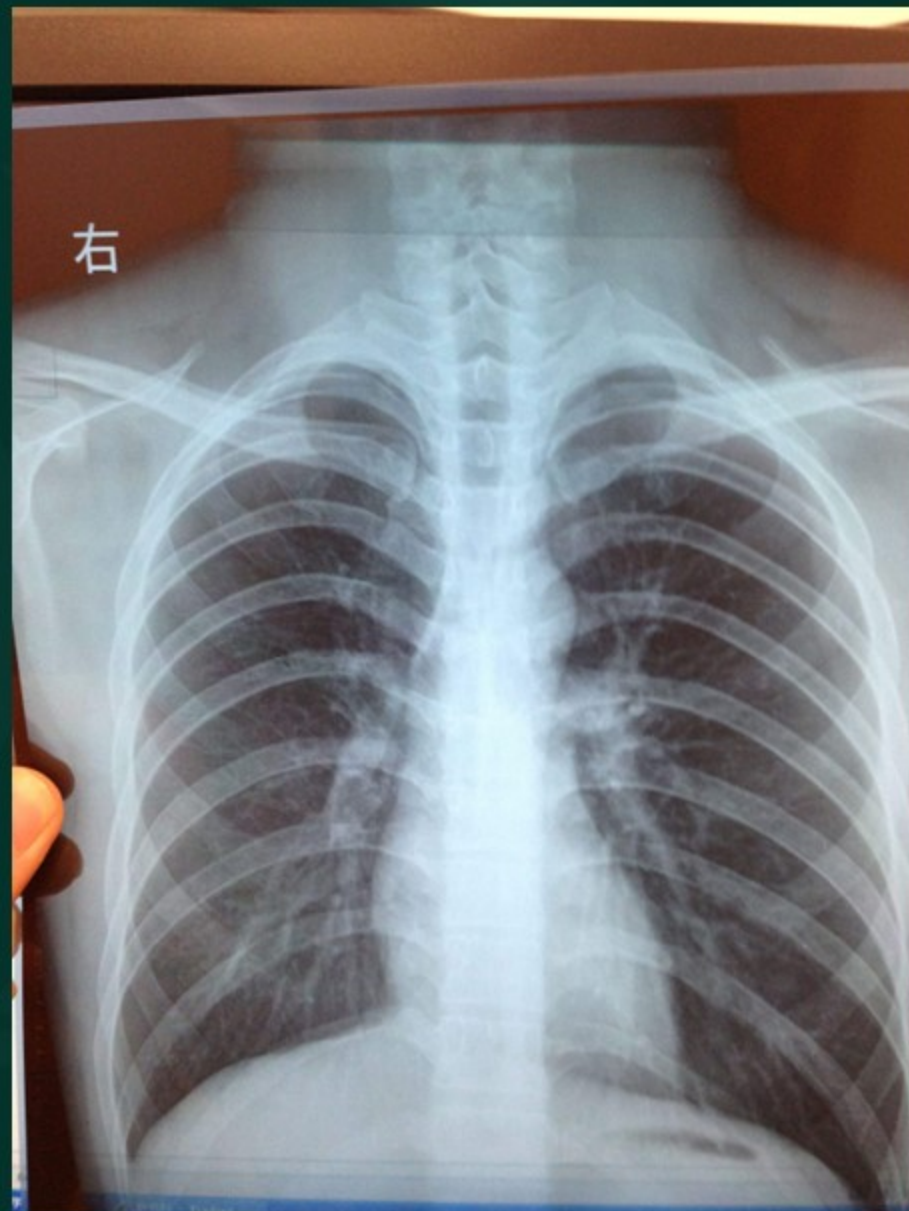


真题：74

题目：女，43岁。发热3天。结合X
线片，此诊断为

- A: 肺炎
- B: 气胸
- C: 胸腔积液
- D: 正常胸片

答案D



真题：75

题目：男，38岁。呼吸困难2天。

结合X线片，此诊断为

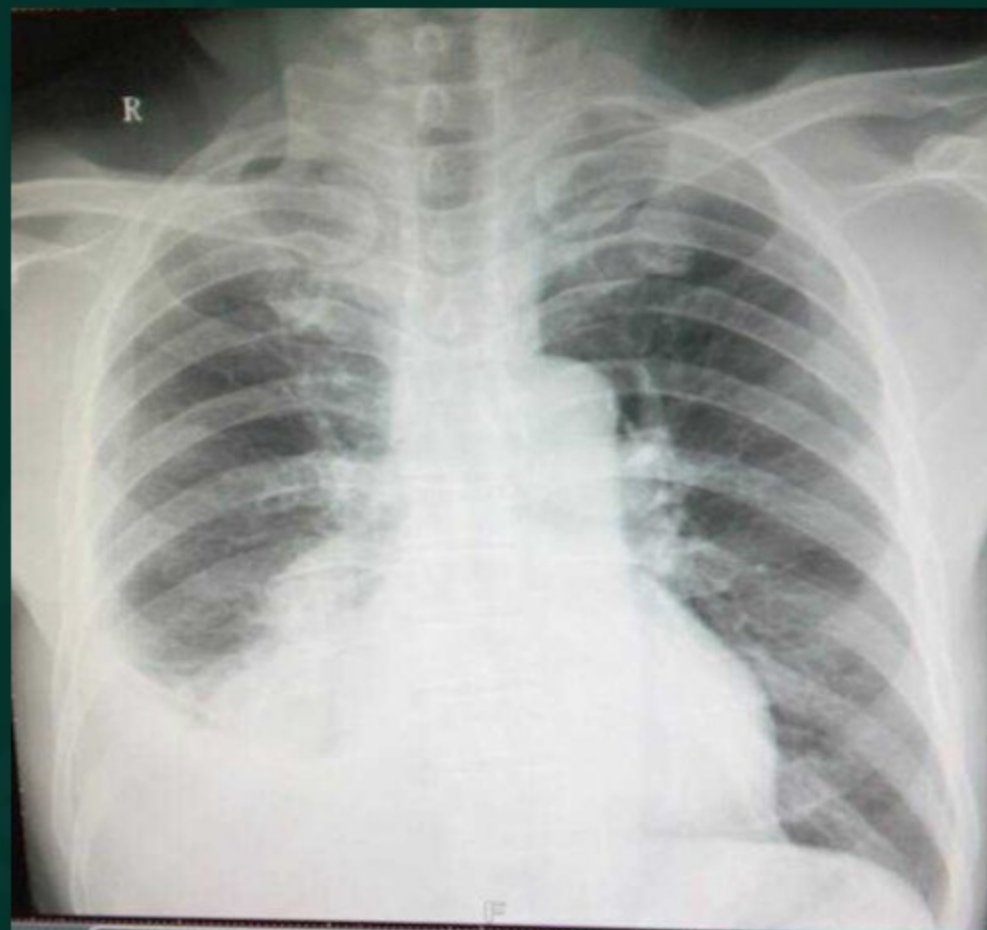A：正常胸片

B：气胸

C：肺炎

D：胸腔积液

答案D



真题：76

题目：男，57岁。憋气5天。结合X线

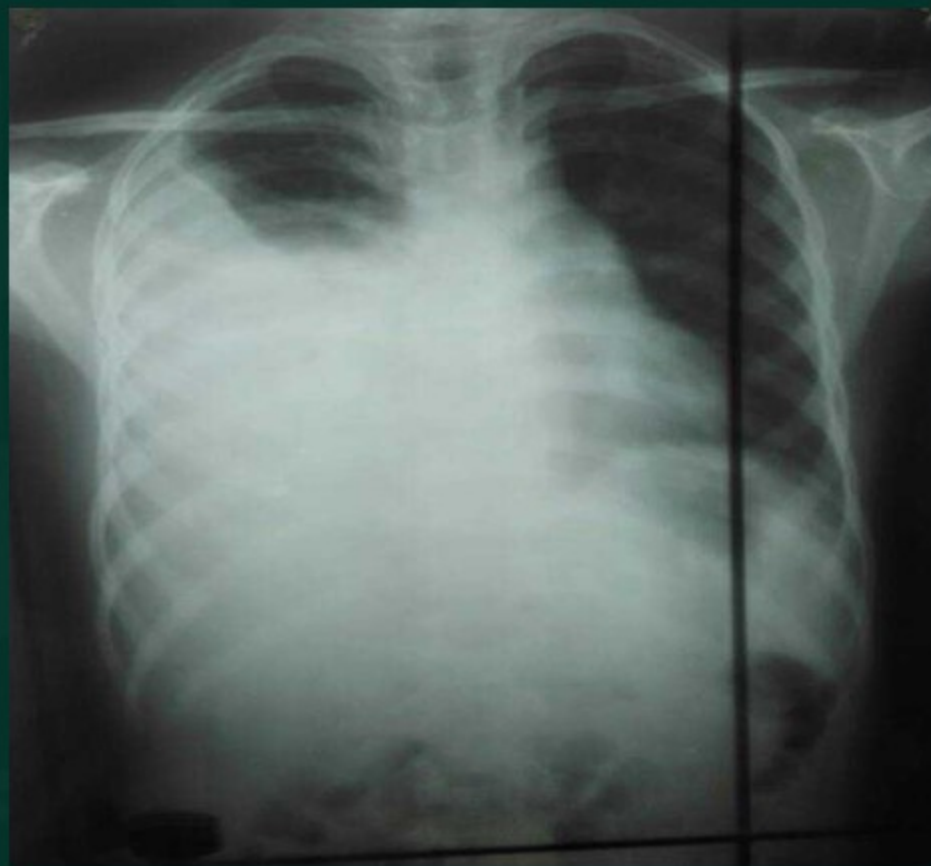
片，此诊断为

A：正常胸片

B：肺炎

C：胸腔积液

D：气胸



答案C

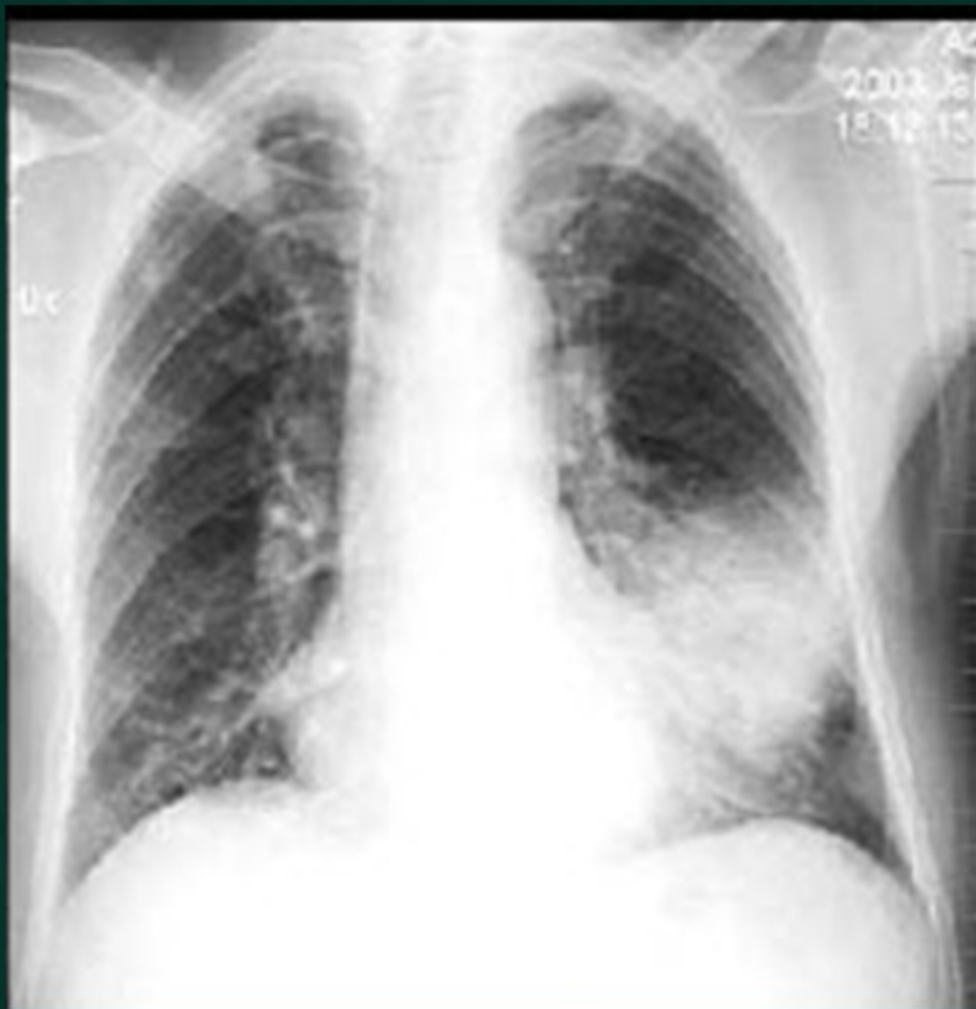真题：77

题目：男，54岁。发热伴咳嗽10天。

结合X线片，此诊断为

- A：正常胸片
- B：肺炎
- C：肺结核
- D：胸腔积液

答案B

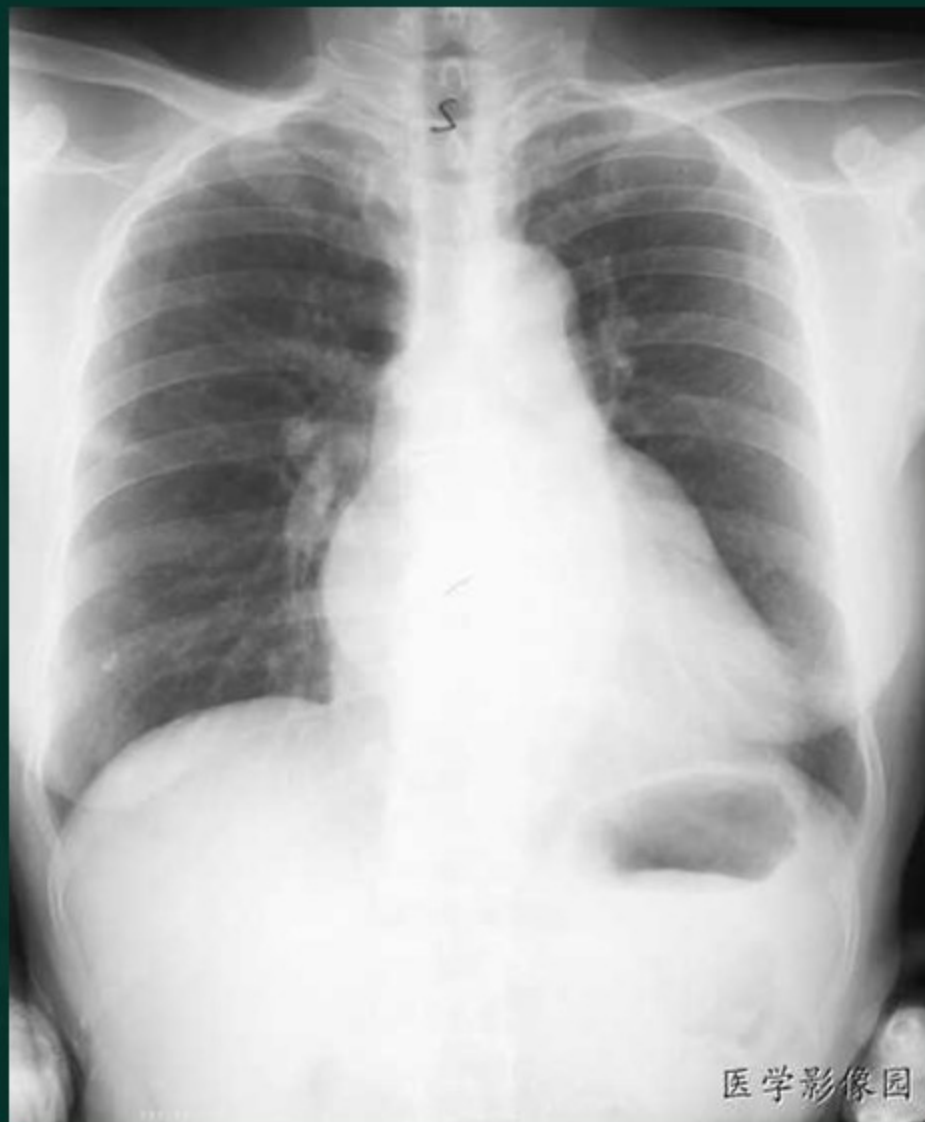

真题：85

题目：女，37岁。劳累后胸闷、胸痛3个月。结合X线片，此诊断为

- A：主动脉型心
- B：普大型心
- C：胸腔积液
- D：二尖瓣型心

答案D

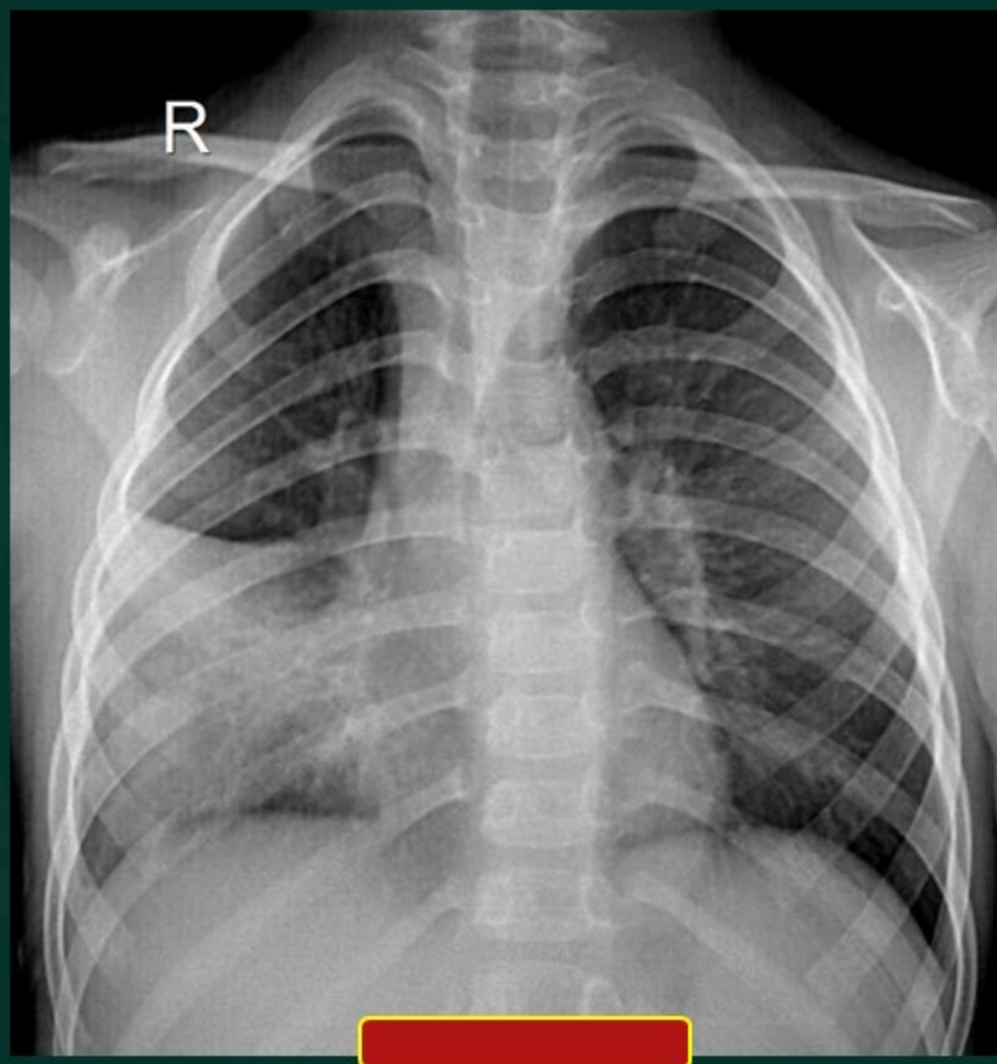


真题：78

题目：男，25岁。发热伴咳嗽5天。结合X线片，此诊断为

- A：肺炎
- B：肺结核
- C：正常胸片
- D：肺癌

答案A



真题：88

题目：女，44岁。胸闷、胸痛1周。

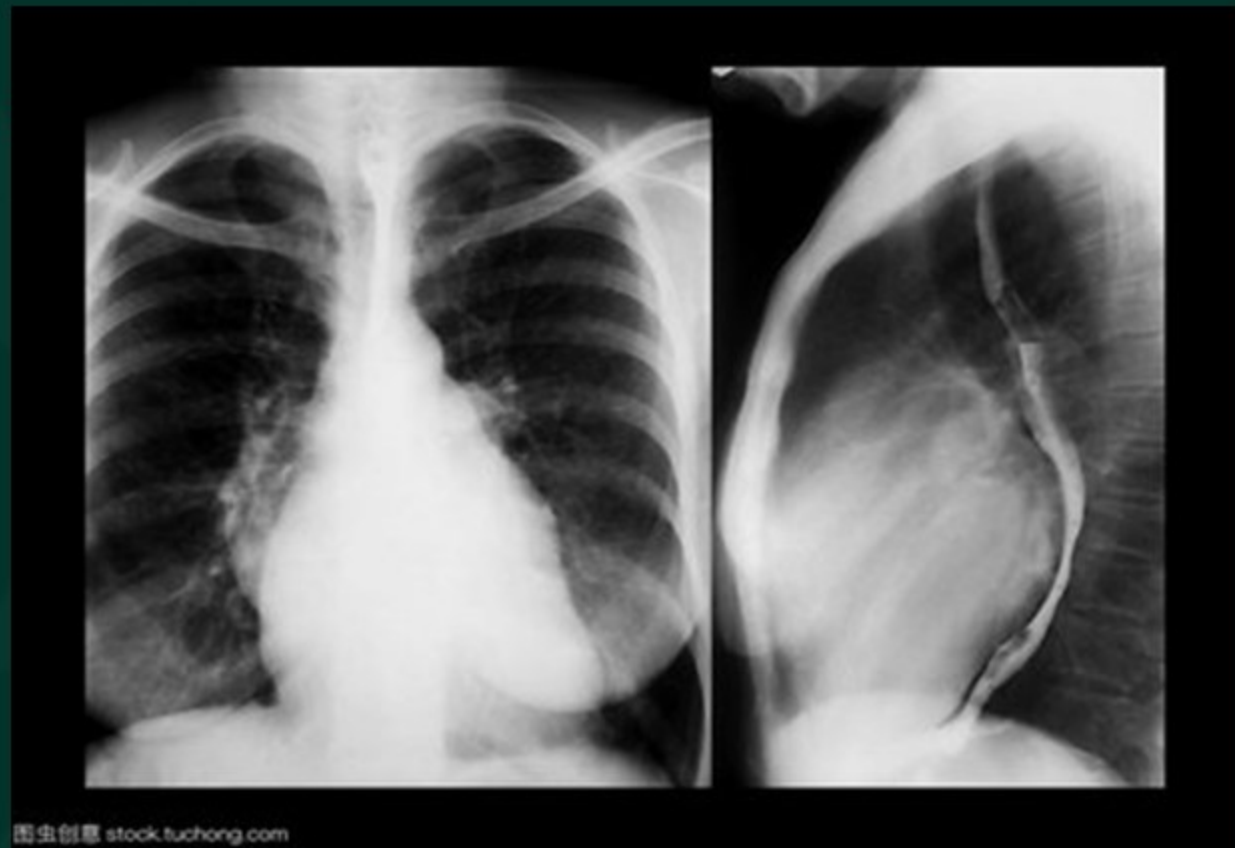
结合X线片，此诊断为

A：主动脉型心

B：普大型心

C：胸腔积液

D：二尖瓣型心



答案D

真题：79

题目：男，57岁。咳嗽3个月。结合X
线片，此诊断为

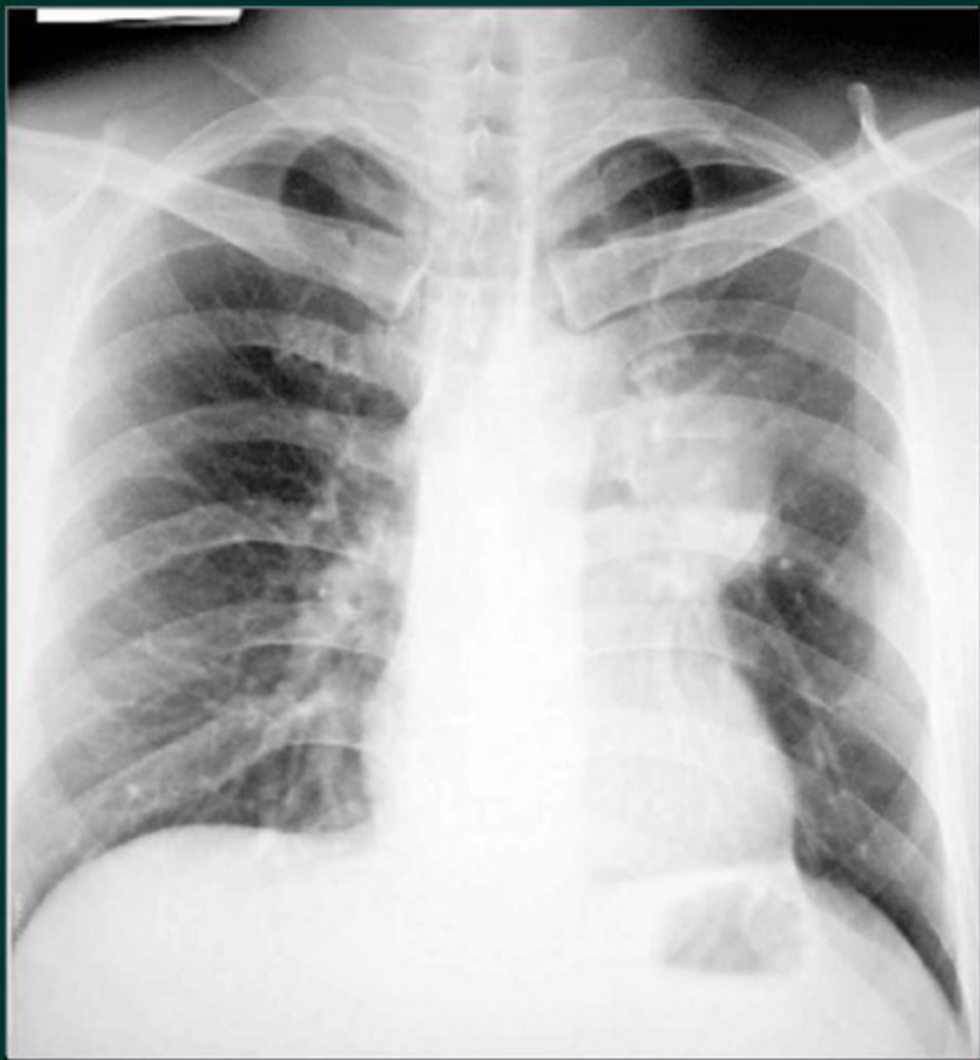A：正常胸片

B：肺癌

C：肺炎

D：肺结核

答案B



真题：80

题目：男，64岁。胸部不适2个月。

结合X线片，此诊断为

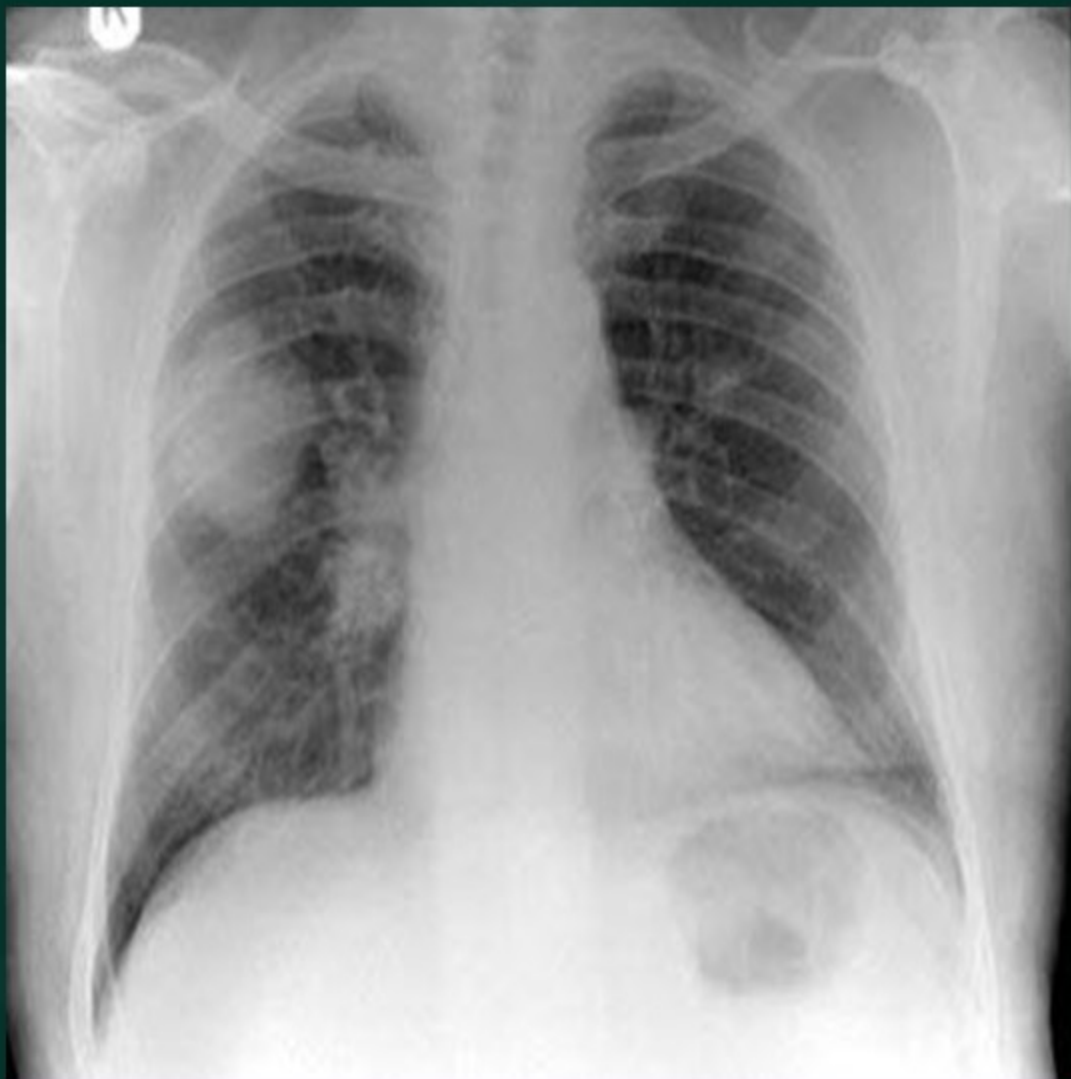
A：正常胸片

B：肺结核

C：肺癌

D：肺炎

答案C

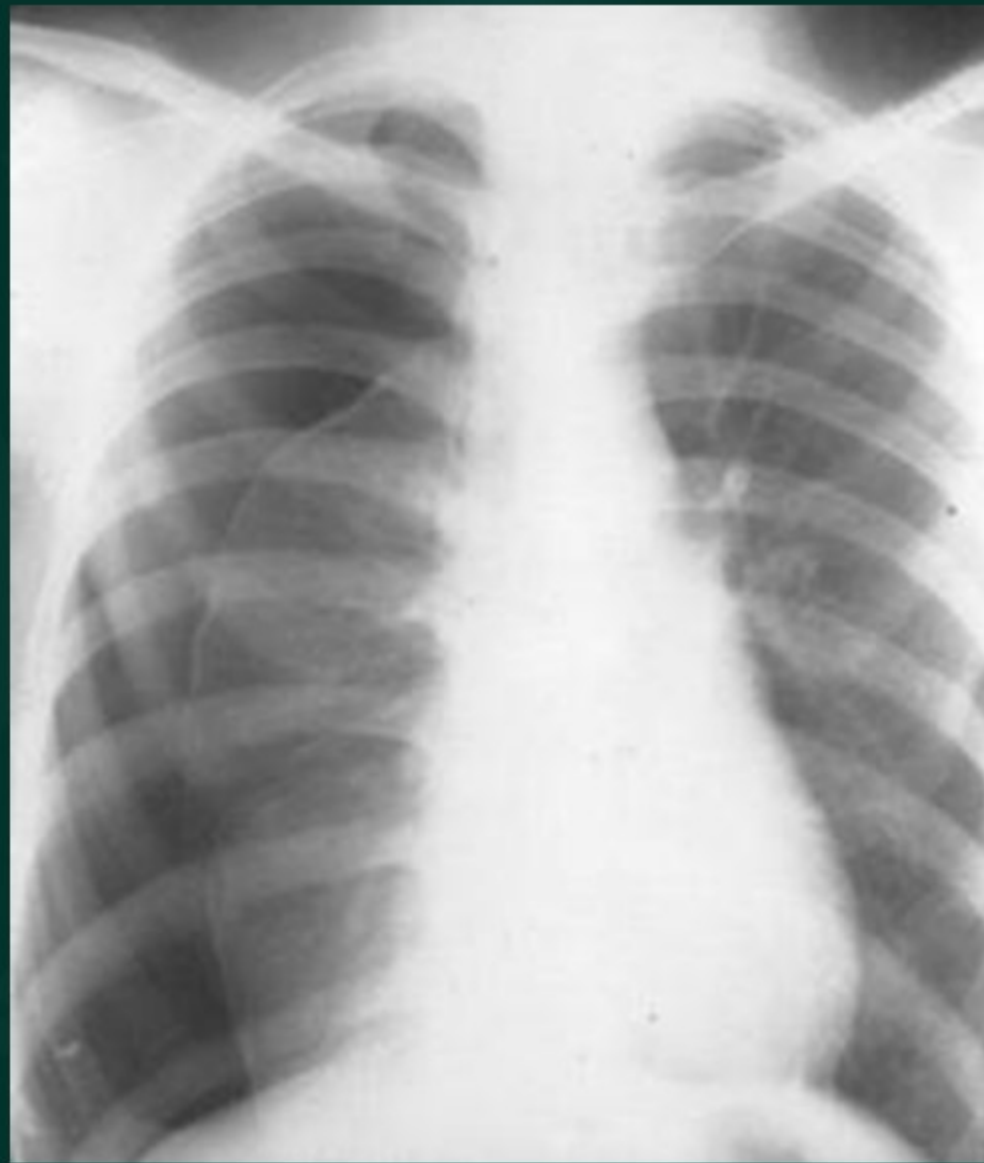

真题：81

题目：男，17岁。胸闷2小时。结合X
线片，此诊断为

- A: 正常胸片
- B: 肺炎
- C: 胸腔积液
- D: 气胸

答案D

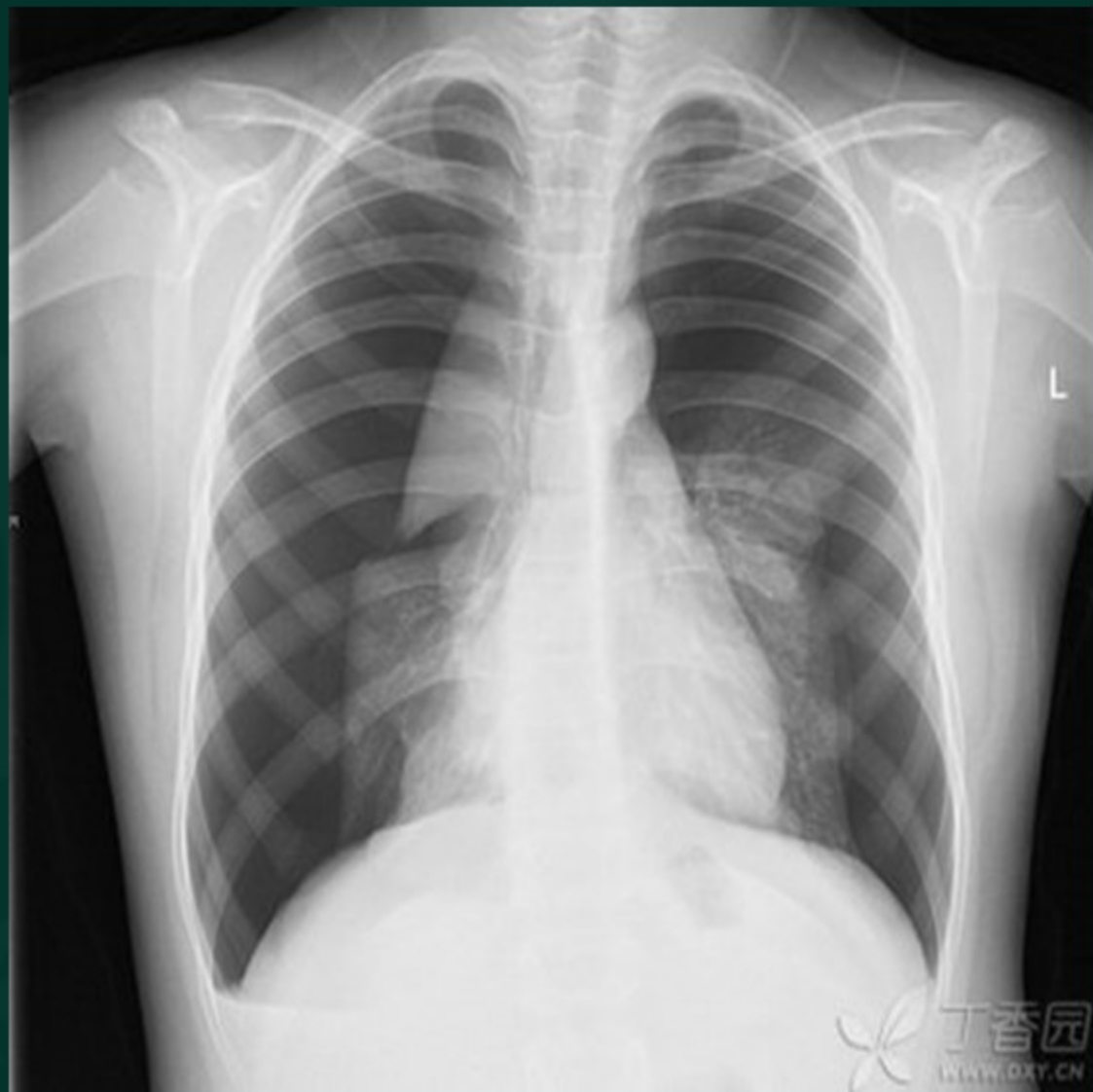


真题：82

题目：男，19岁。外伤后胸痛2小时。结合X线片，此诊断为

- A：气胸
- B：正常胸片
- C：肺炎
- D：肺结核

答案A



真题：84

题目：女，41岁。胸闷、胸痛7天。

结合X线片，此诊断为

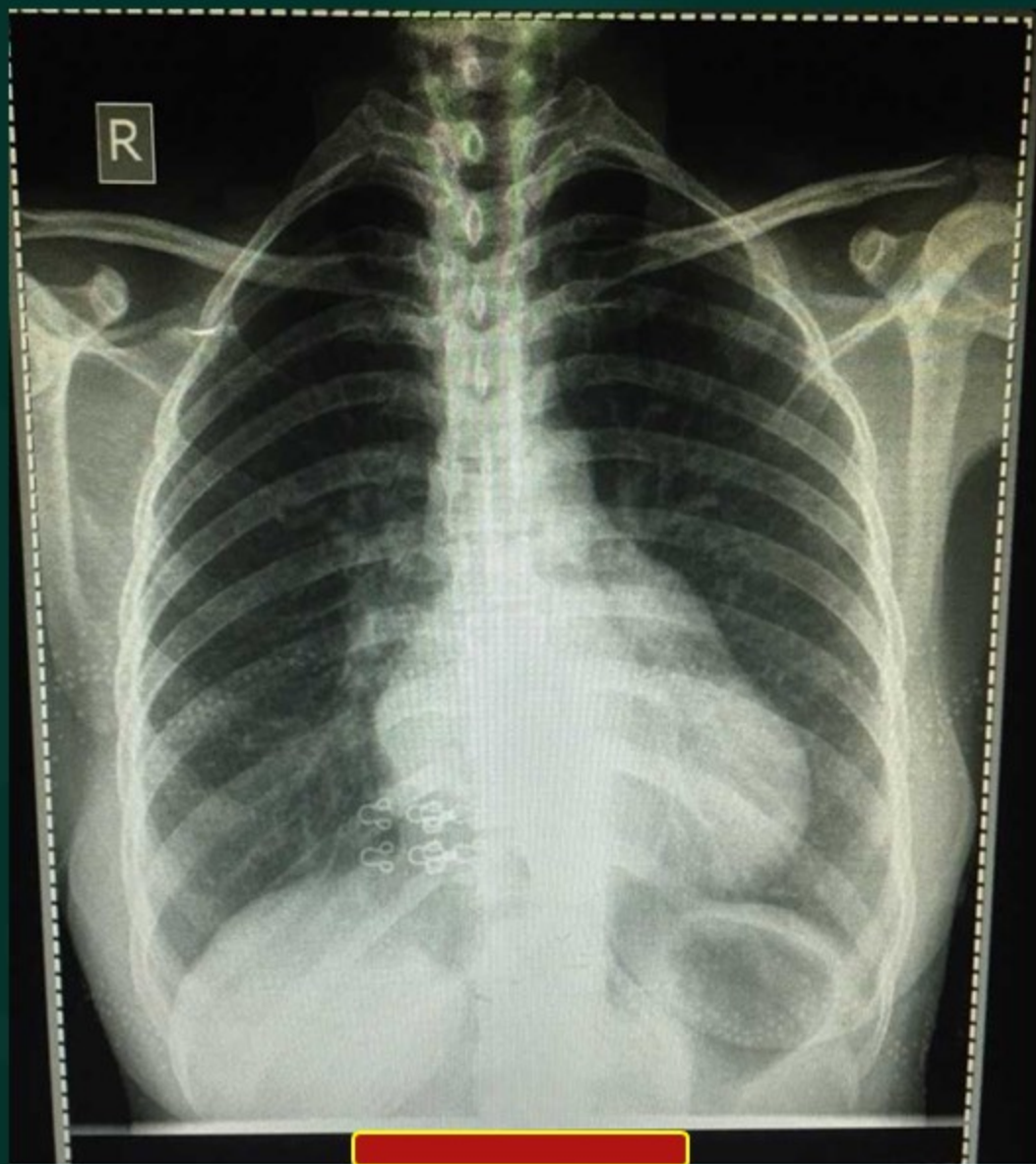
A：主动脉型心

B：普大型心

C：胸腔积液

D：二尖瓣型心

答案D



真题：86

题目：女，35岁。胸痛、胸闷3周。

结合X线片，此诊断为

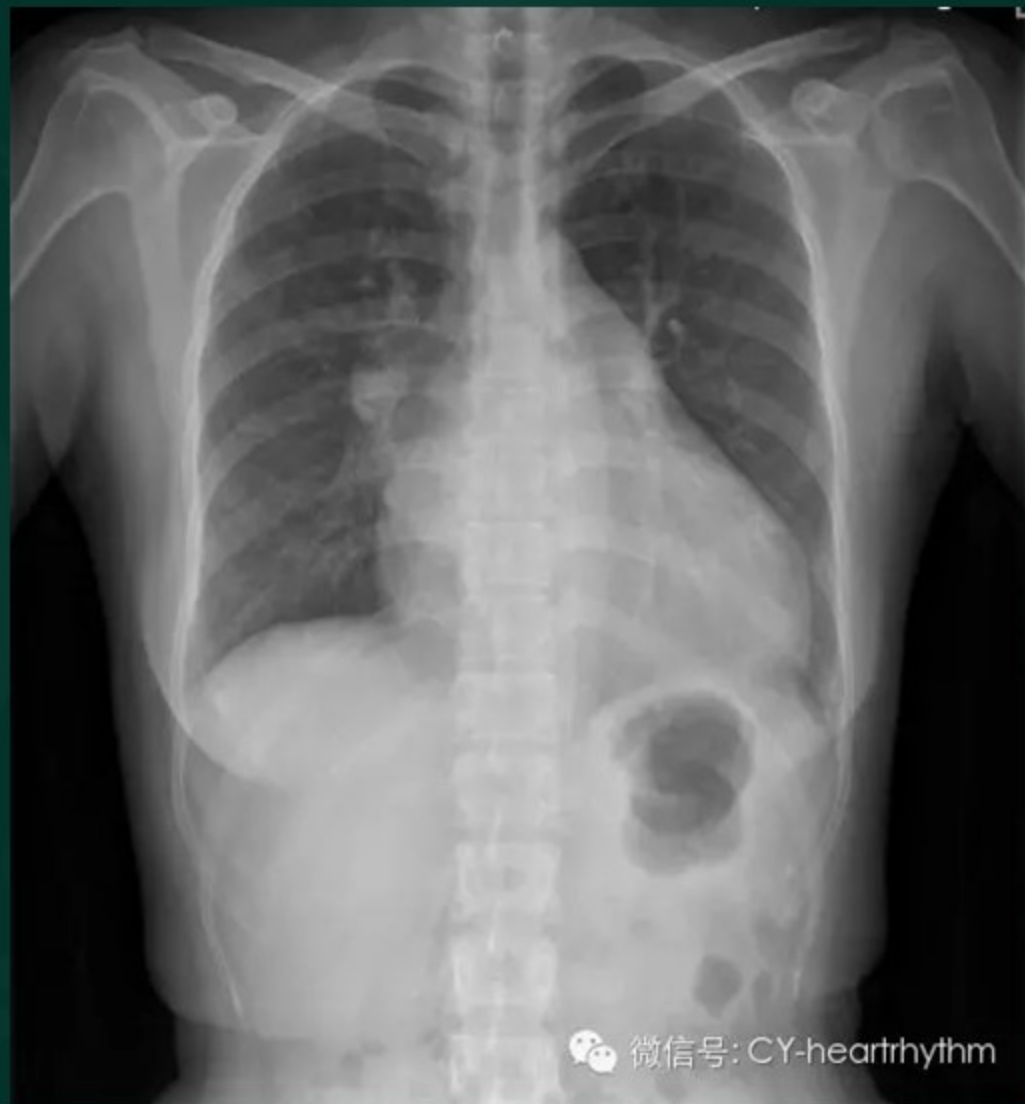A：主动脉型心

B：胸腔积液

C：普大型心

D：二尖瓣型心

答案D

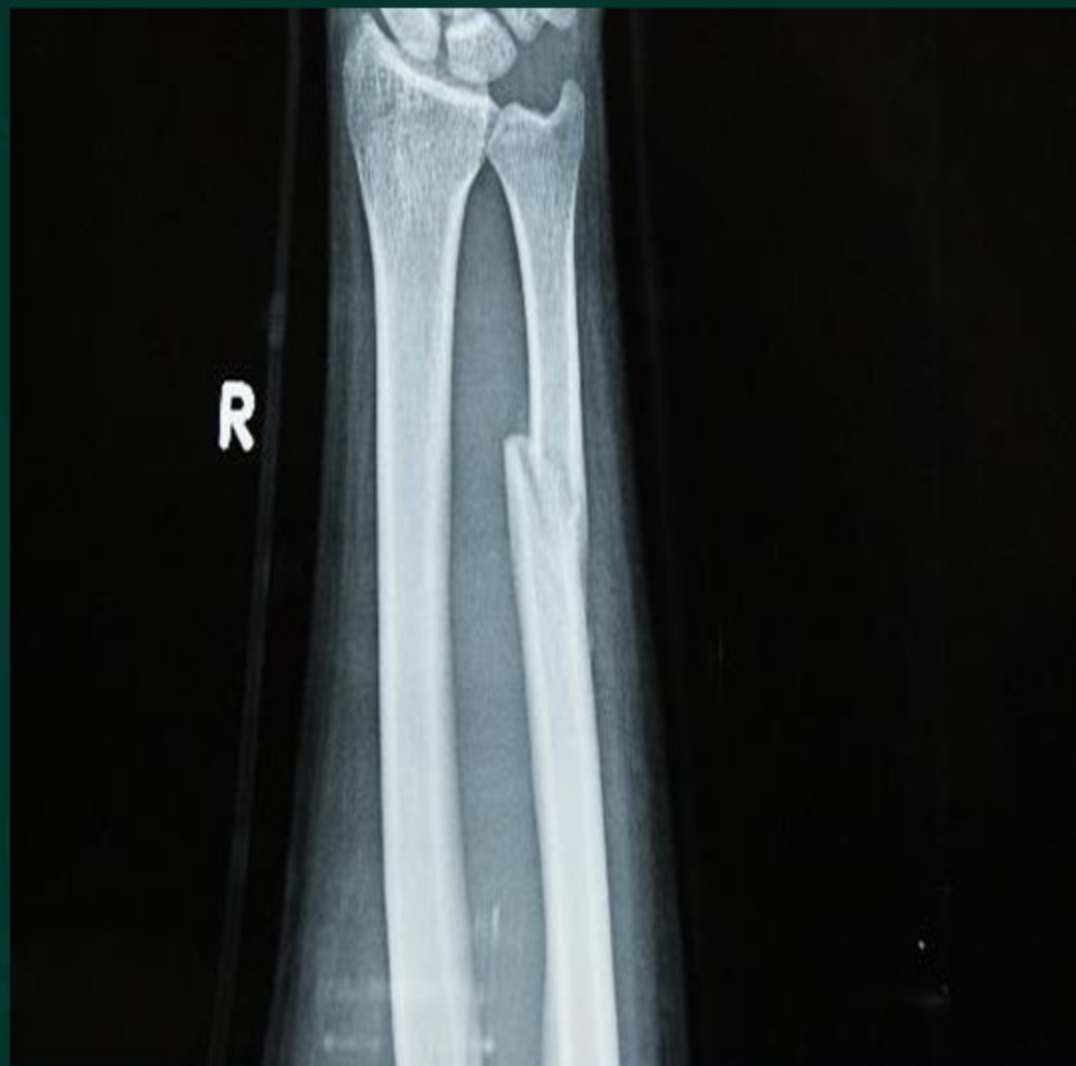

真题：89

题目：男，23岁。摔伤3小时。结合X线片，此诊断为

- A: 右肱骨骨折
- B: 右尺、桡骨双骨折
- C: 右桡骨骨折
- D: 右尺骨骨折

答案D

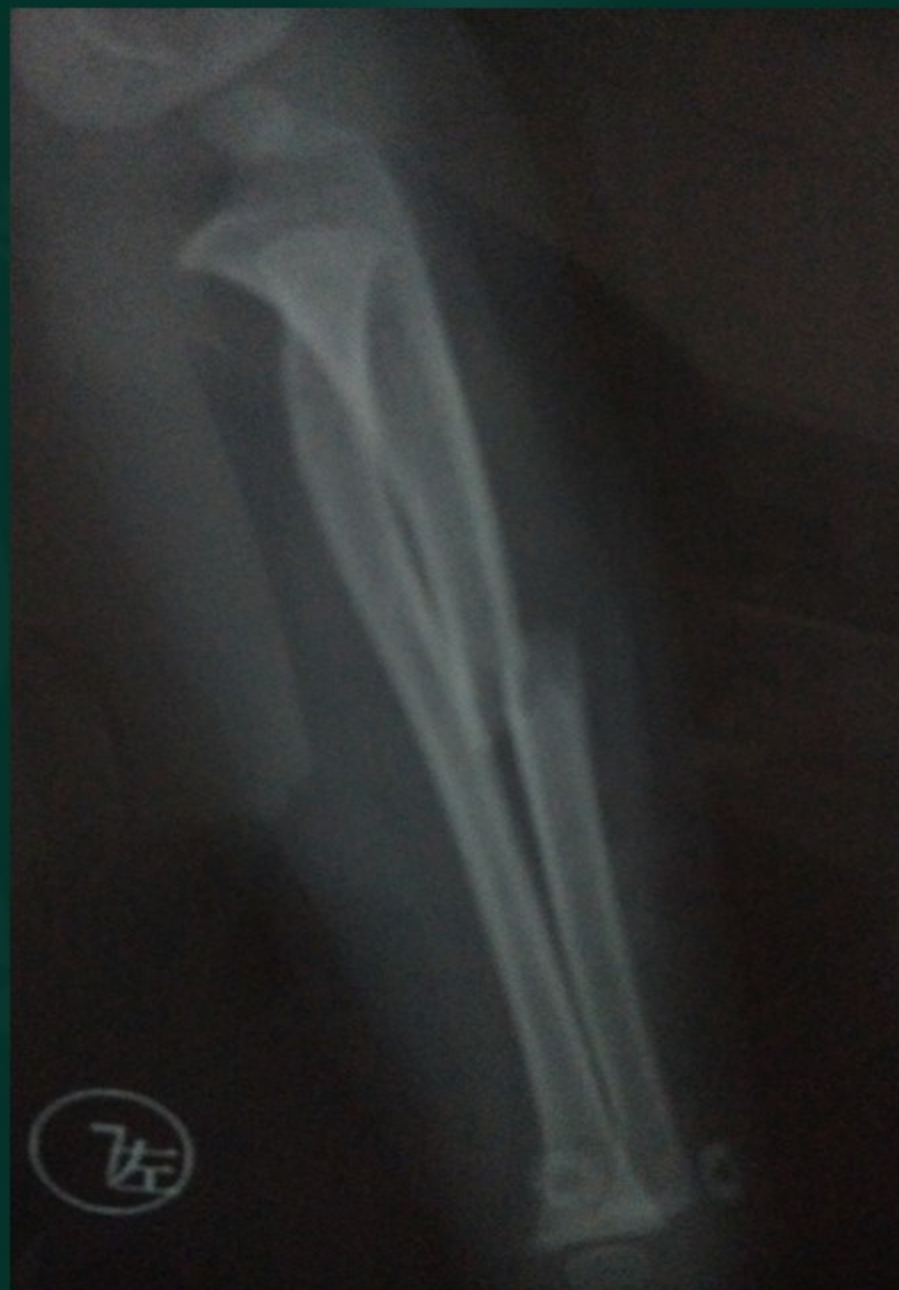

真题：90

题目：女，35岁。外伤1小时。结合X线片，此诊断为

- A：左肱骨远端骨折
- B：左尺、桡骨双骨折
- C：左尺骨骨折
- D：左桡骨骨折

答案C



真题：91

题目：男，13岁。车祸后3小时。

结合X线片，此诊断为

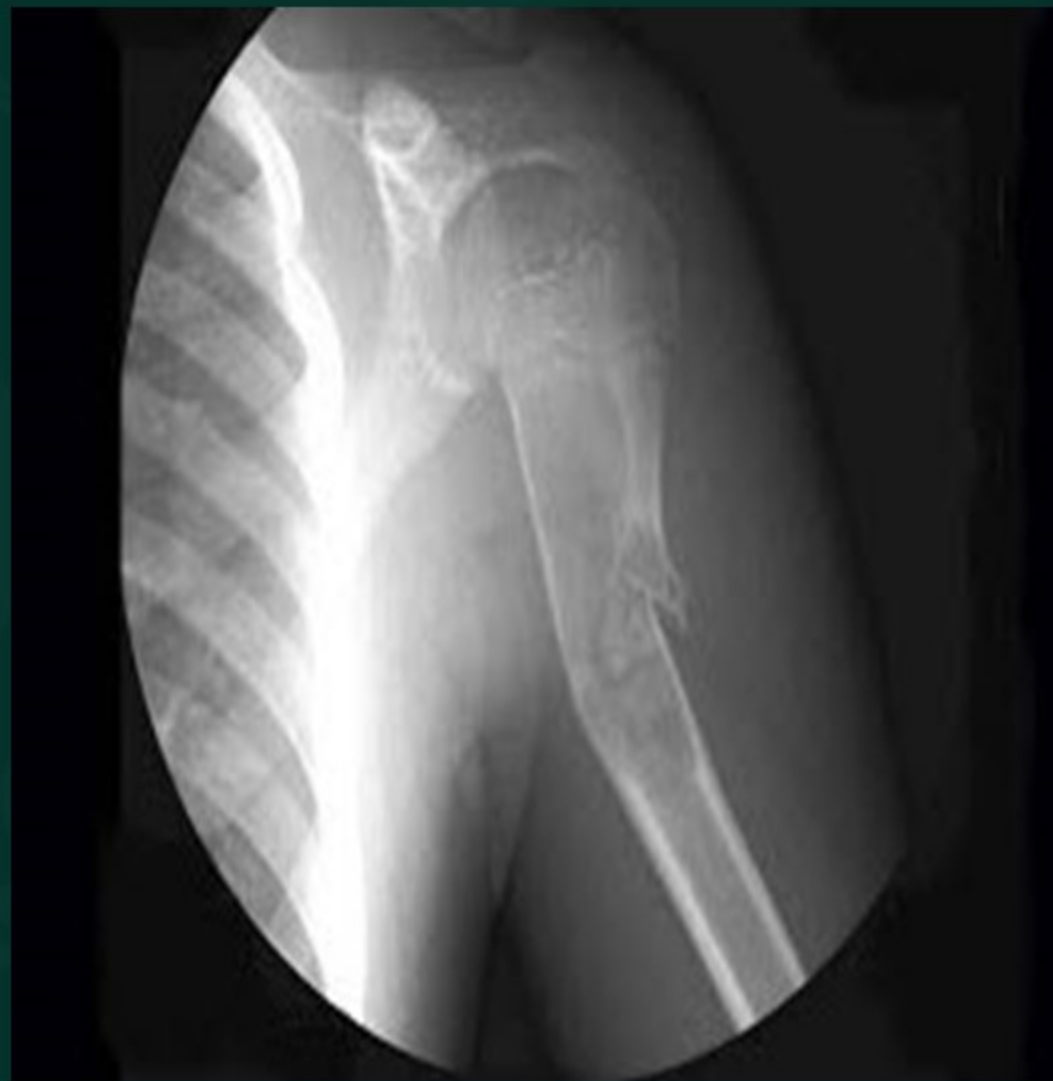A：左股骨骨折

B：左肱骨骨折

C：左尺骨骨折

D：左桡骨骨折

答案B

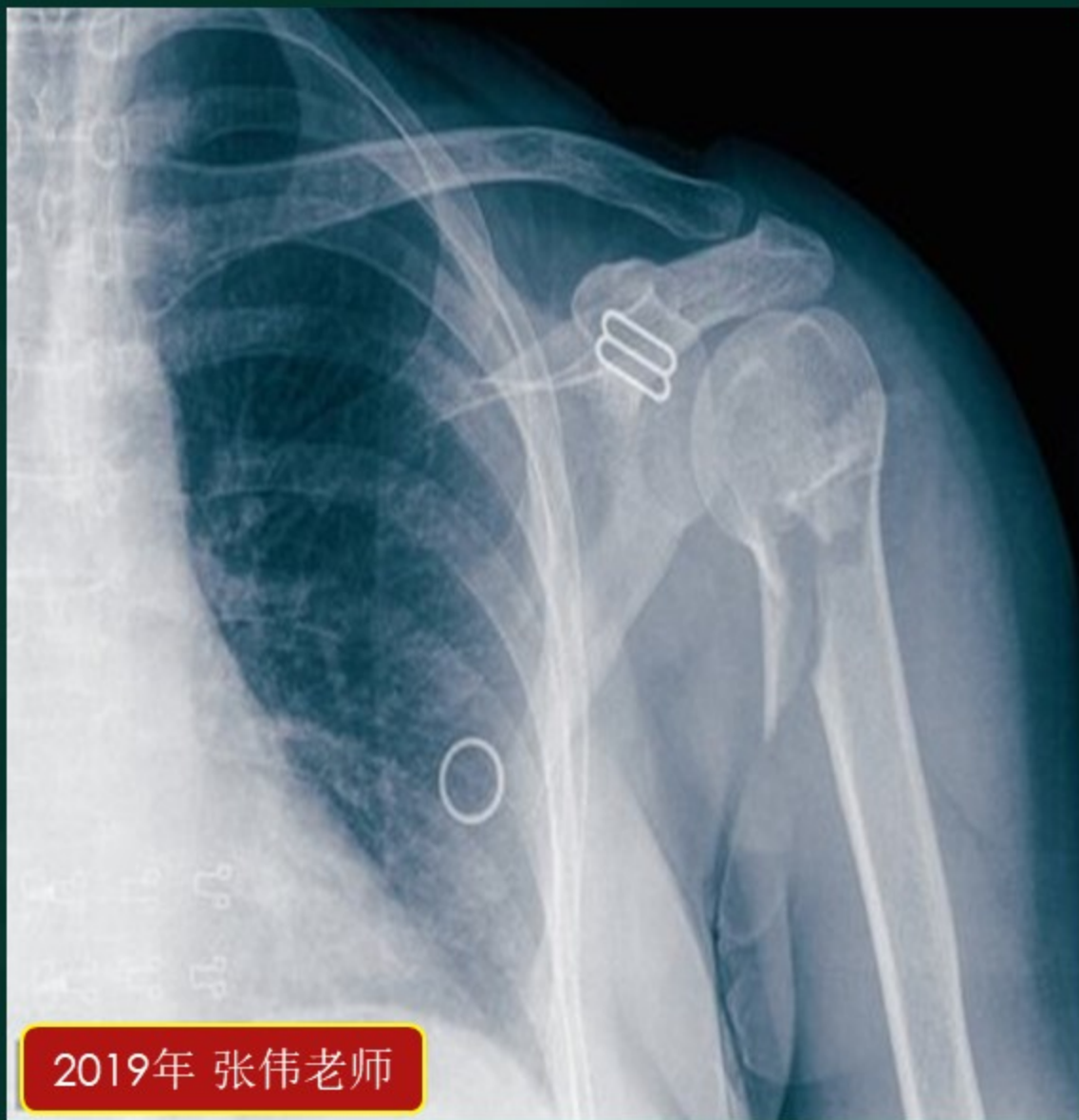

真题：92

题目：女，47岁。外伤3小时。结合X线片，此诊断为

- A: 左肱骨远端骨折
- B: 左肱骨近端骨折
- C: 左锁骨骨折
- D: 左桡骨骨折

答案B



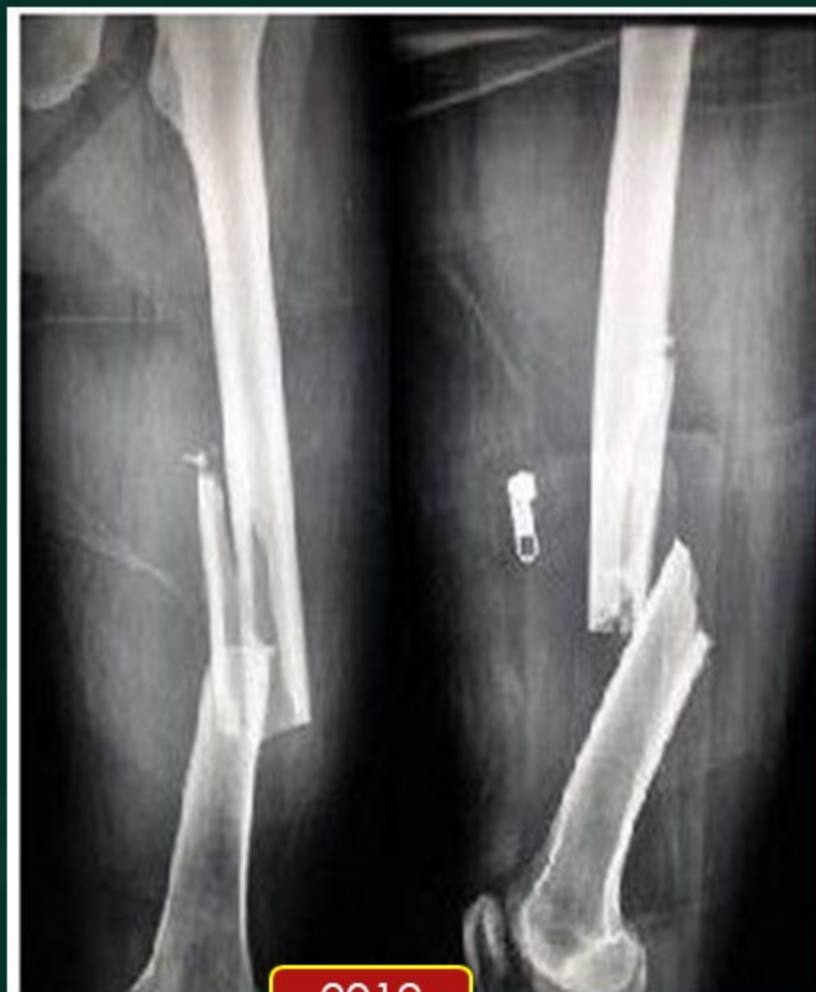2019年 张伟老师

真题：93

题目：男，55岁。外伤1小时。结合X线片，此诊断为

- A：左腓骨骨折
- B：左胫骨骨折
- C：左股骨骨折
- D：左胫、腓骨双骨折

答案C



2019

真题：94

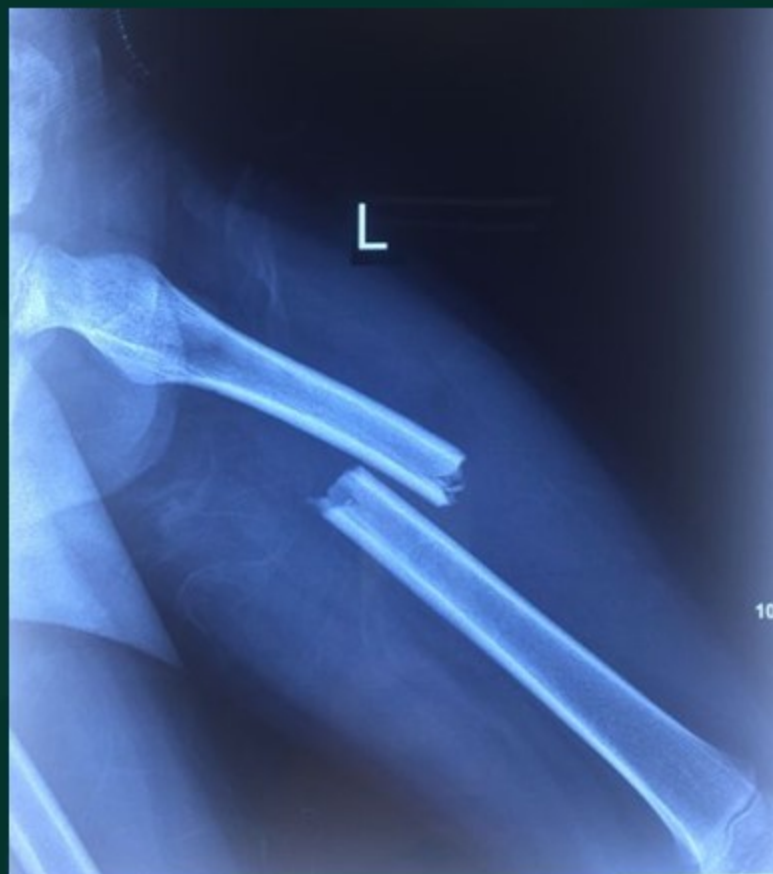题目：男，14岁。外伤3小时。结合X线片，此诊断为

A：坐骨骨折

B：左髌骨骨折

C：左股骨骨折

D：左肱骨骨折



答案C

真题：95

题目：女，61岁。车祸后1小时。

结合X线片，此诊断为

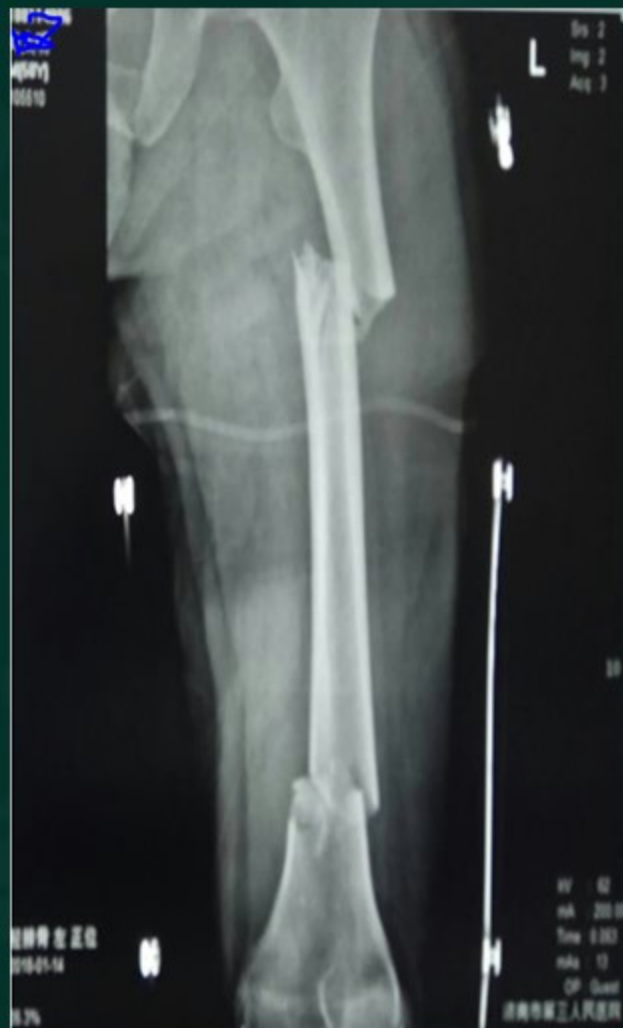A：右股骨骨折

B：左股骨骨折

C：坐骨骨折

D：左肱骨骨折

答案B

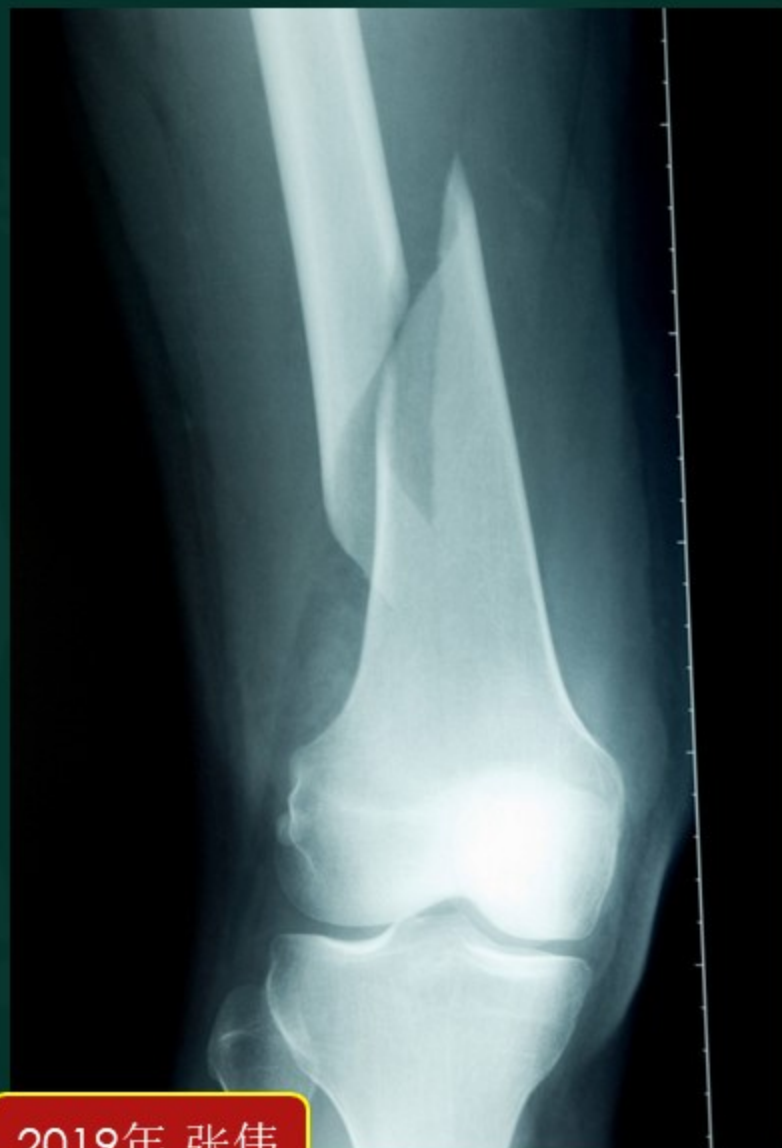

真题：96

题目：女，66岁。摔伤2小时。结合X线片，此诊断为

- A：右坐骨骨折
- B：右髌骨骨折
- C：右耻骨骨折
- D：右股骨骨折

答案D



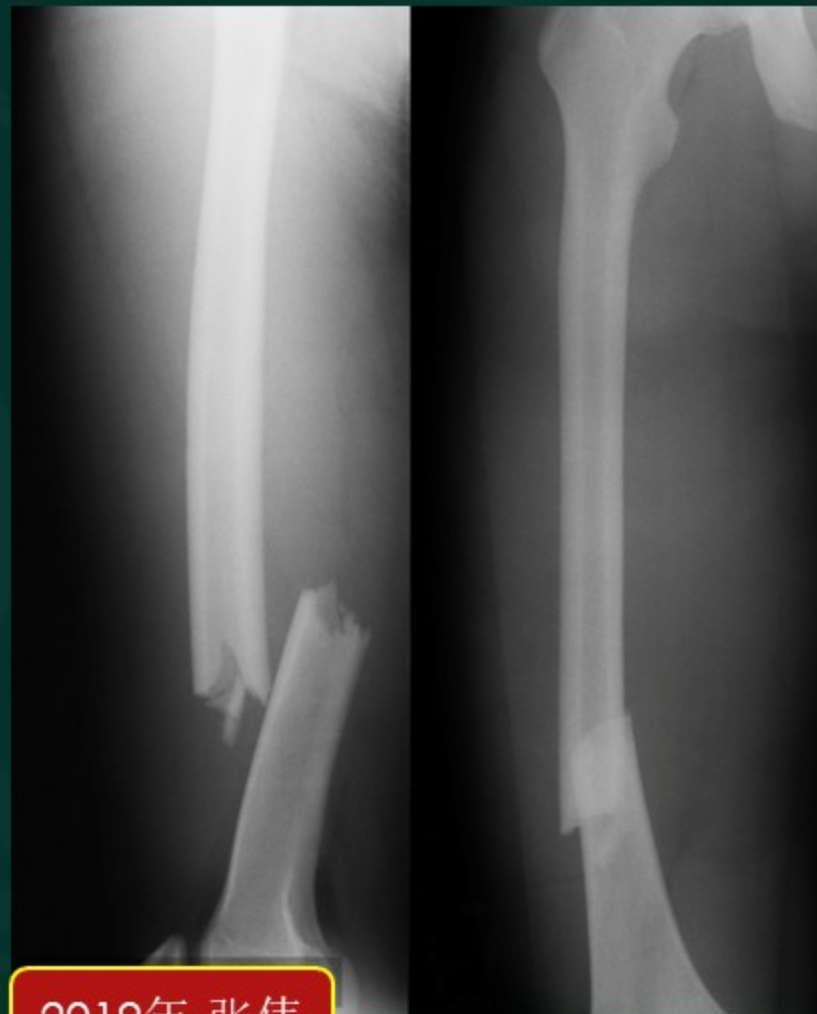2019年 张伟

真题：97

题目：女，47岁。外伤2小时。结合X线片，此诊断为

- A：右肱骨骨折
- B：右髌骨骨折
- C：右股骨骨折
- D：右耻骨骨折

答案C



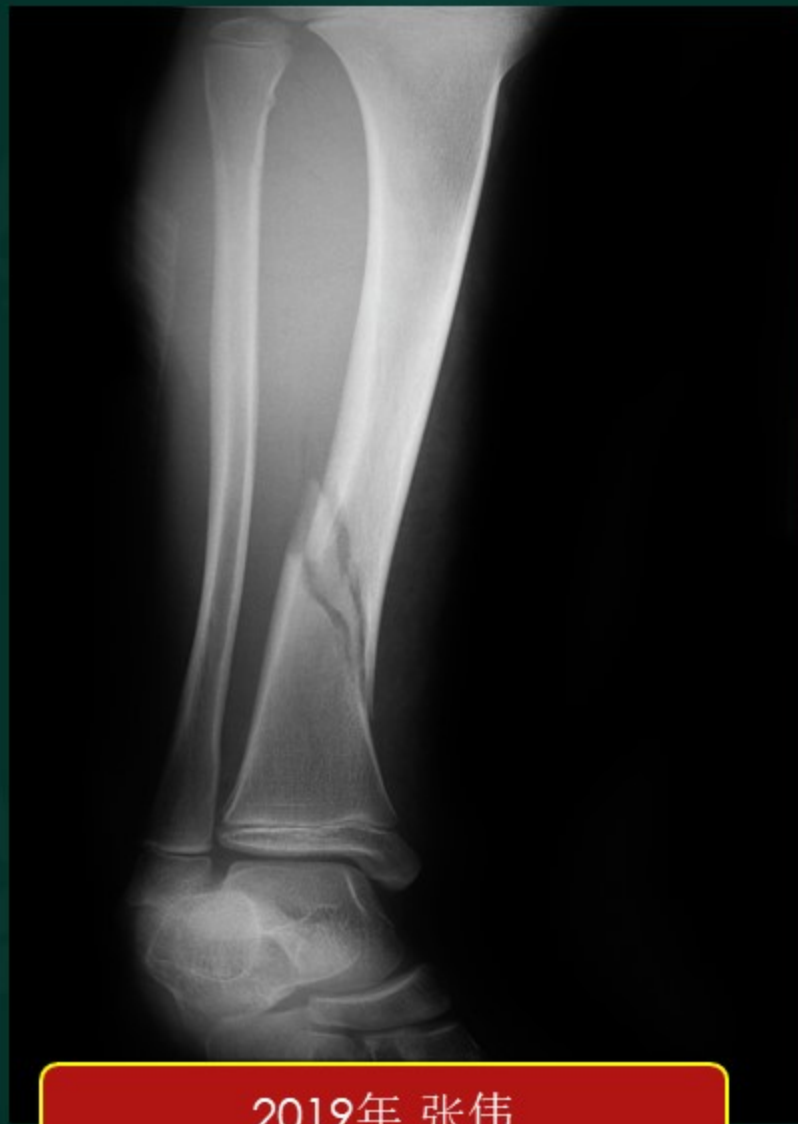2019年 张伟

真题：98

题目：女，14岁。外伤3小时。结合X线片，此诊断为

- A：左胫骨骨折
- B：左腓骨骨折
- C：左股骨骨折
- D：左胫、腓骨双骨折

答案A



2019年 张伟

真题：99

题目：男，11岁。车祸后3小时。结合

X线片，此诊断为

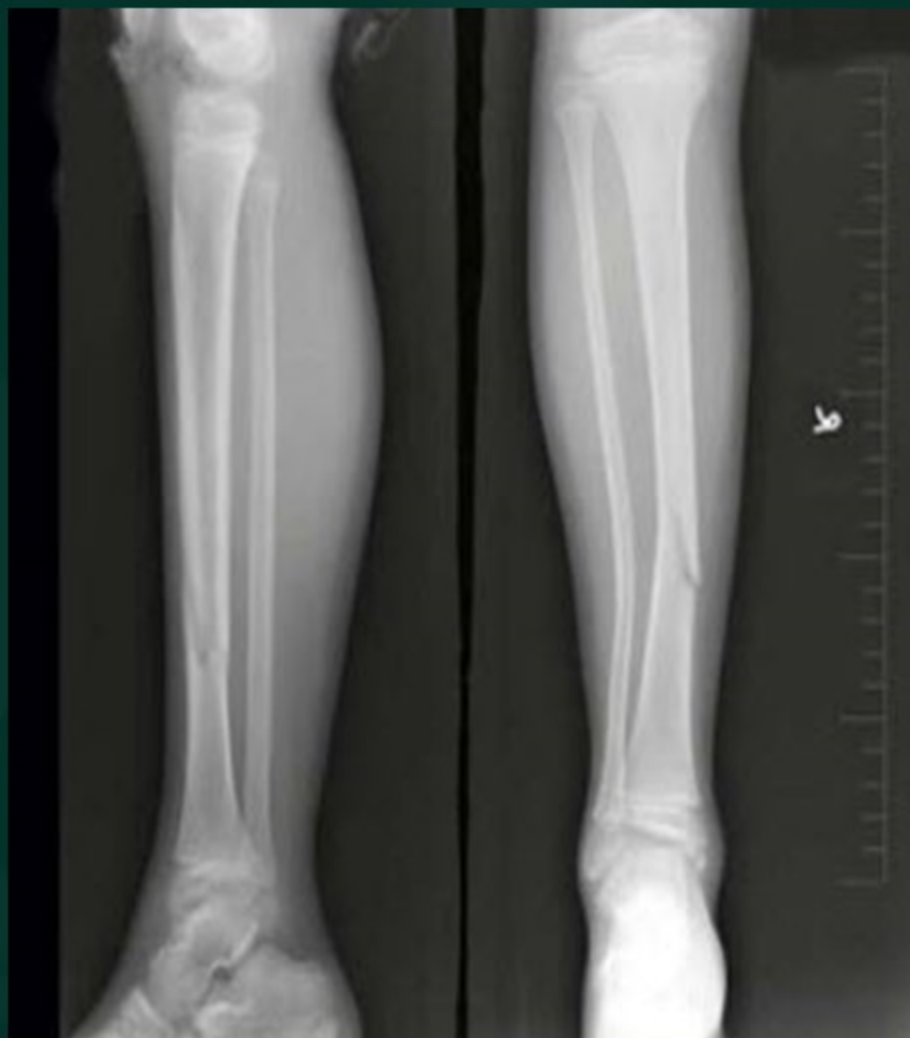A：右腓骨骨折

B：右胫骨骨折

C：右股骨骨折

D：右胫、腓骨双骨折

答案B

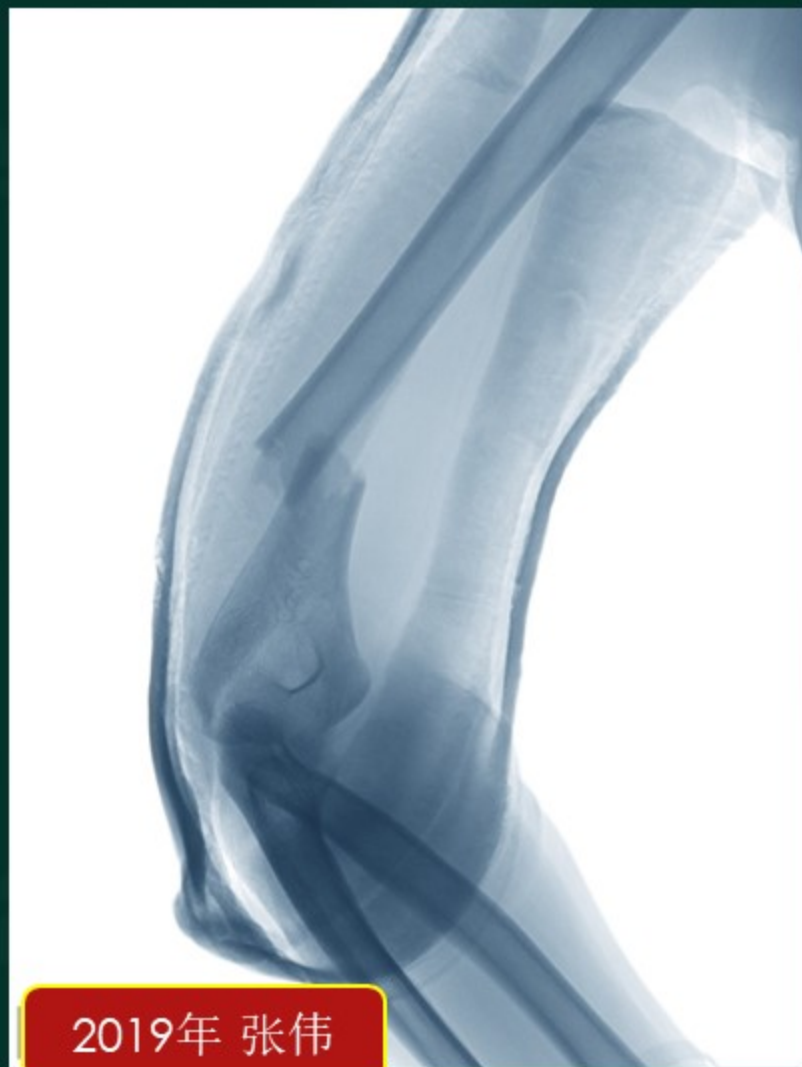

真题：101

题目：女，49岁。外伤2小时。结合X线片，此诊断为

- A：右尺骨骨折
- B：右桡骨骨折
- C：右肱骨骨折
- D：右尺、桡骨双骨折

答案C



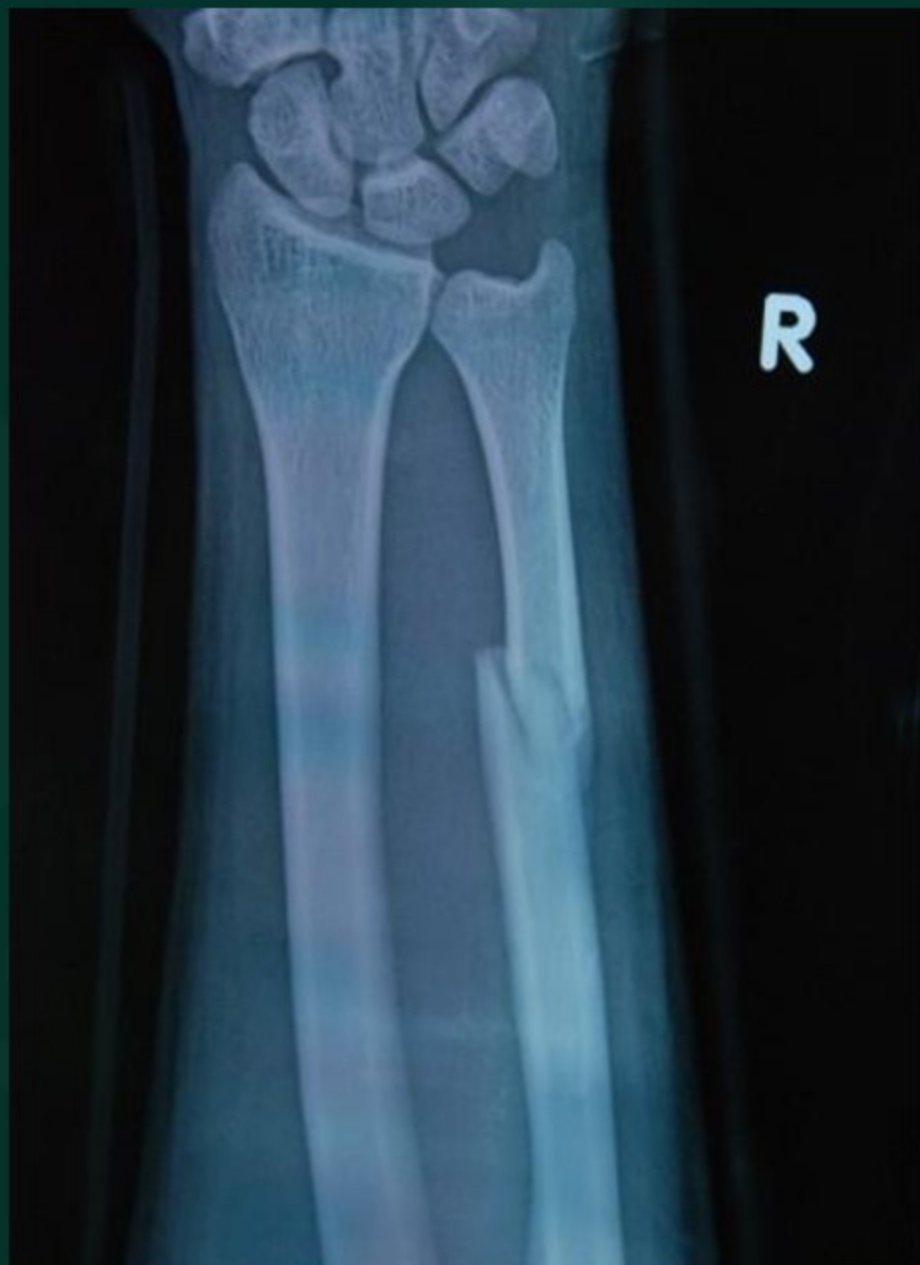2019年 张伟

真题：102

题目：女，38岁。外伤3小时。结合X线片，此诊断为

- A：右尺骨骨折
- B：右桡骨骨折
- C：右肱骨远端骨折
- D：右尺、桡骨双骨折

答案A

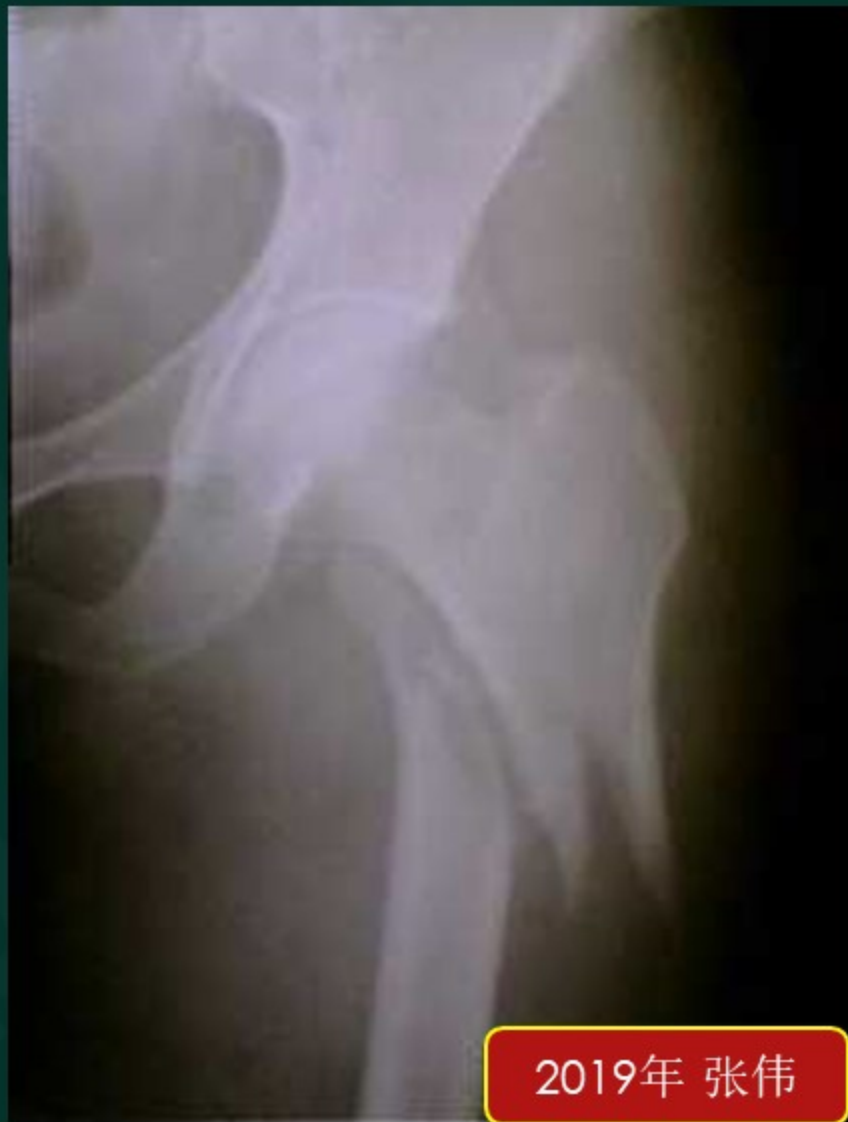

真题：103

题目：男，55岁。车祸后半小时。结合X线片，此诊断为

- A：右股骨骨折
- B：坐骨骨折
- C：左股骨骨折
- D：耻骨骨折

答案C



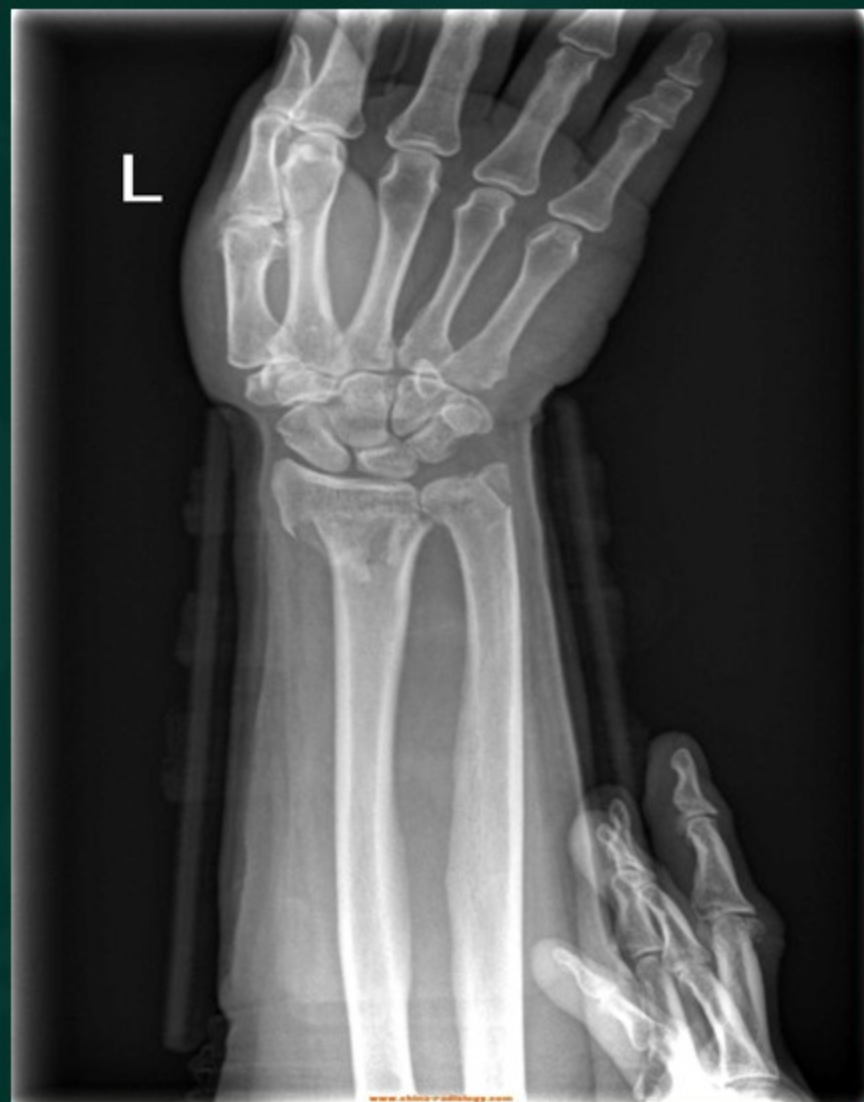2019年 张伟

真题：104

题目：女，57岁。摔伤2小时。结合X线片，此诊断为

- A: 左尺、桡骨双骨折
- B: 左手掌骨骨折
- C: 左桡骨骨折
- D: 左尺骨骨折

答案A

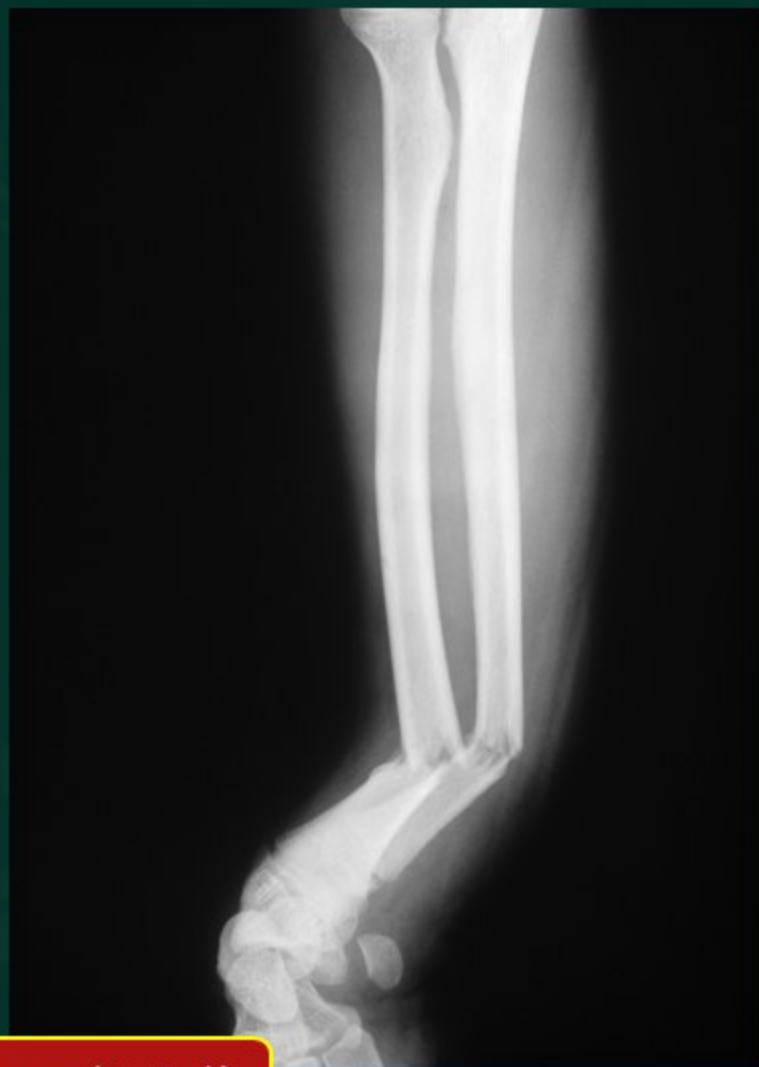

真题：105

题目：男，15岁。外伤1小时。结合X
线片，此诊断为

- A：左尺、桡骨双骨折
- B：左手掌骨骨折
- C：左桡骨骨折
- D：左尺骨骨折

答案A



2019年 张伟

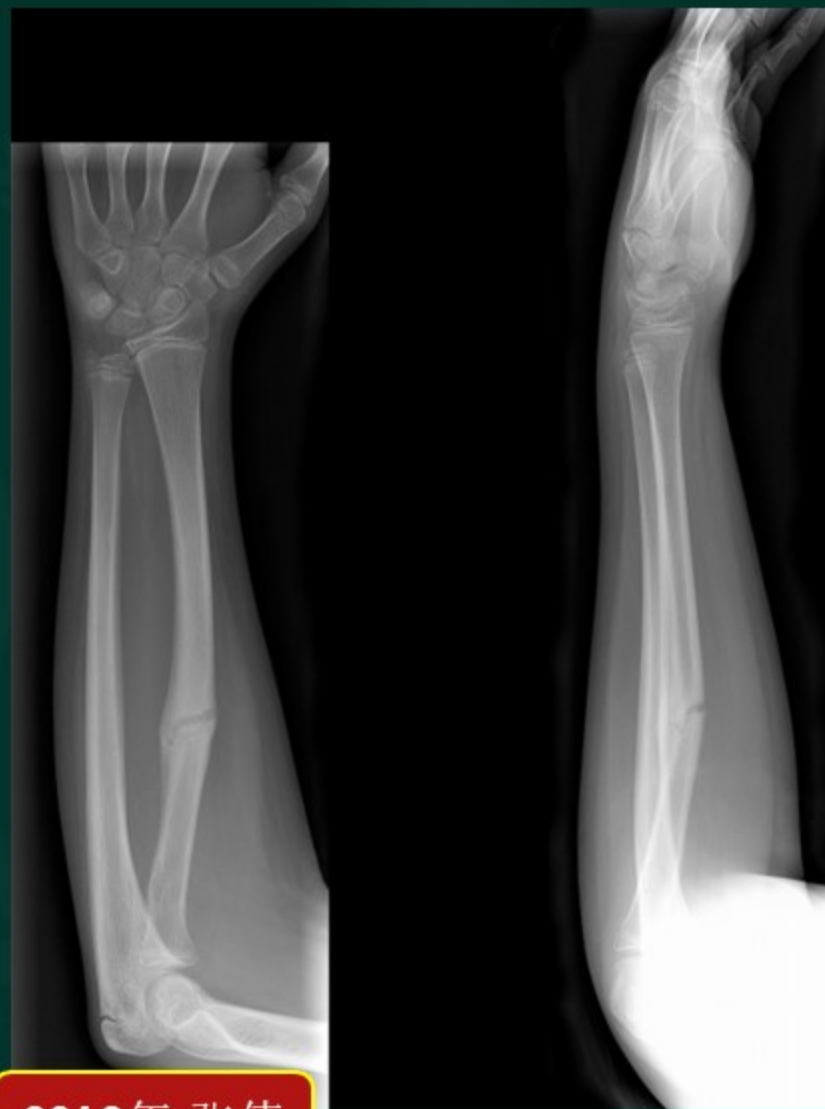真题：106

题目：男，15岁。摔伤后2小时。

结合X线片，此诊断为

- A：左尺骨骨折
- B：左肱骨远端骨折
- C：左桡骨骨折
- D：左尺、桡骨双骨折

答案D



2019年 张伟

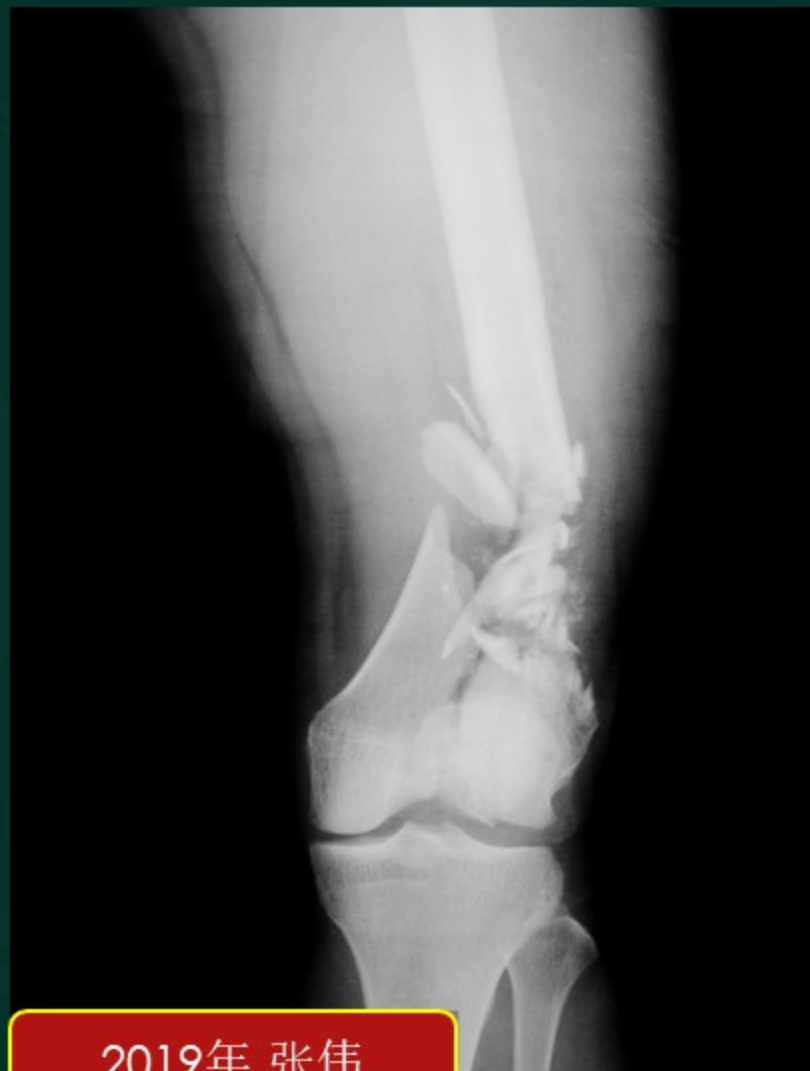真题：107

题目：男，54岁。摔伤后1小时。

结合X线片，此诊断为

- A：坐骨骨折
- B：左股骨骨折
- C：左肱骨骨折
- D：耻骨骨折

答案B



2019年 张伟



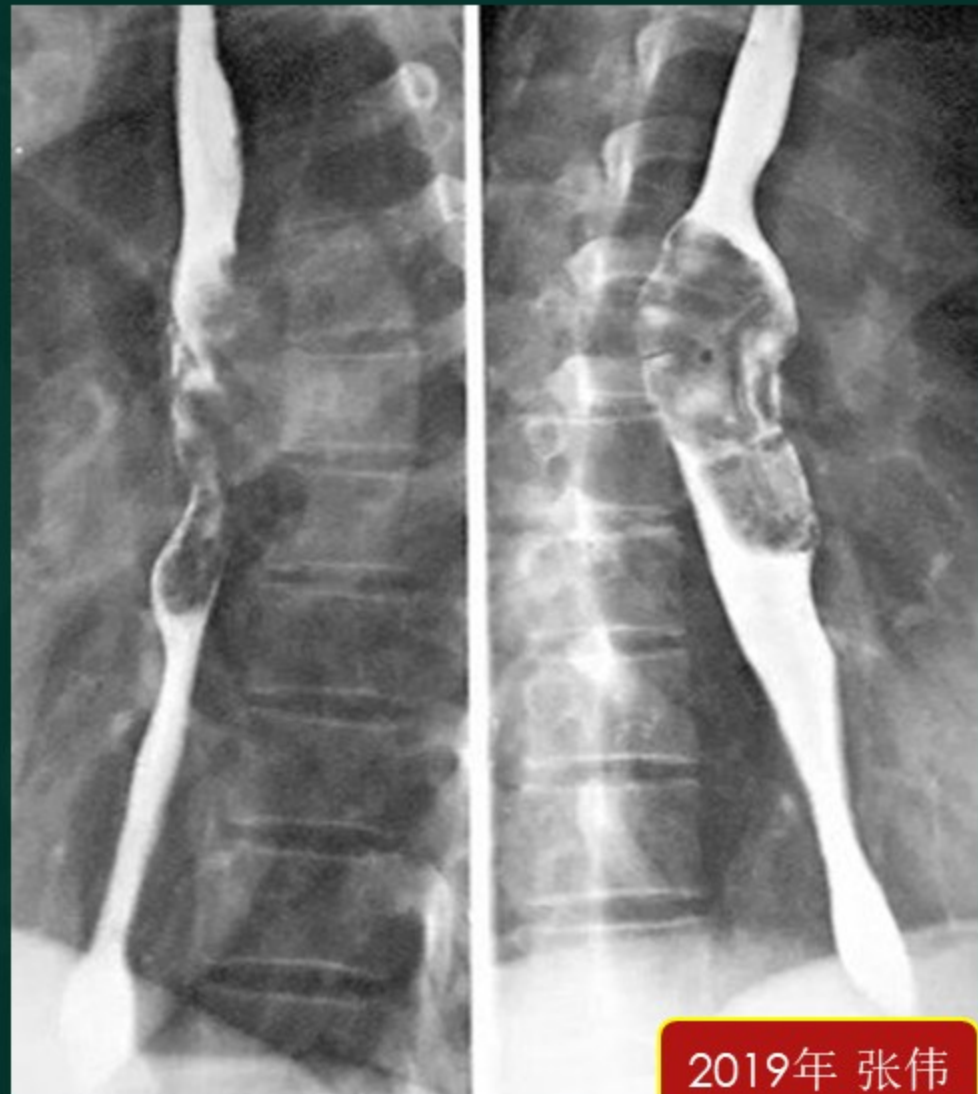真题：108

题目：男，57岁。胸部不适7天。

结合X线片，此诊断为

- A: 食管静脉曲张
- B: 食管贲门失迟缓征
- C: 食管癌
- D: 胃癌

答案C





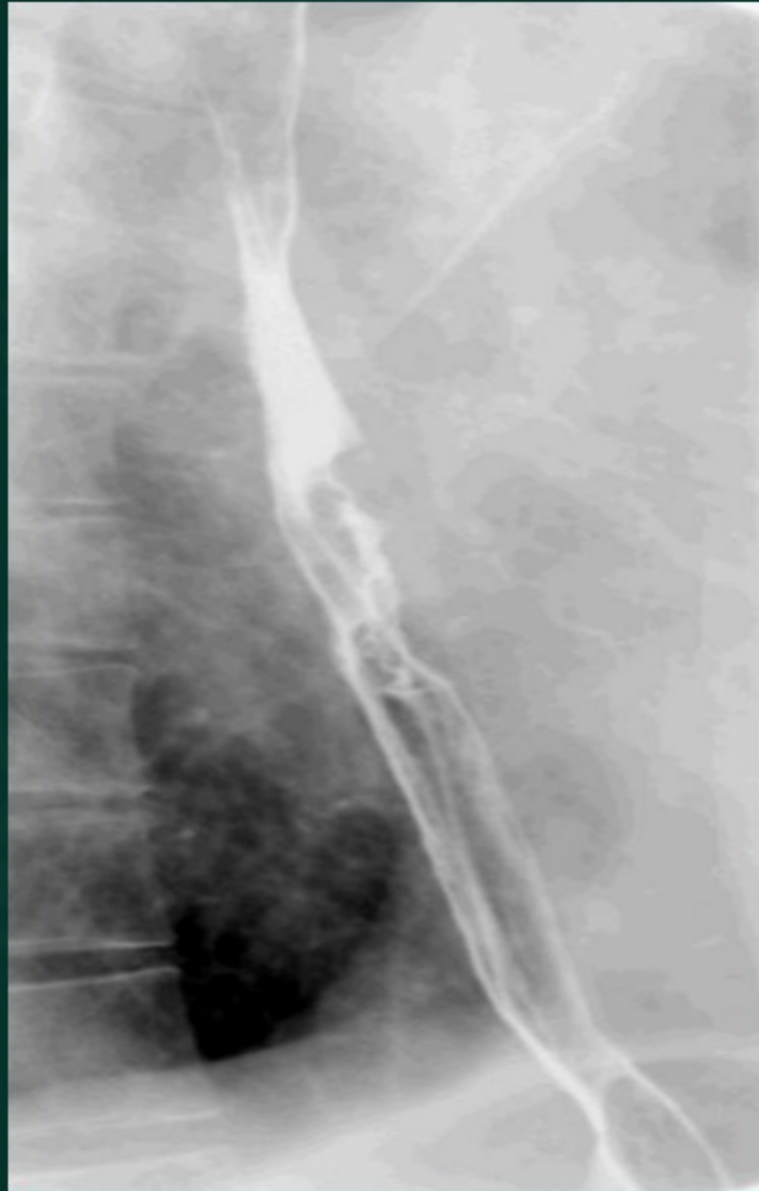真题：109

题目：男，77岁。胸骨后不适3个月。

结合X线片，此诊断为

- A: 食管癌
- B: 食管静脉曲张
- C: 胃溃疡
- D: 食管贲门失迟缓征

答案A

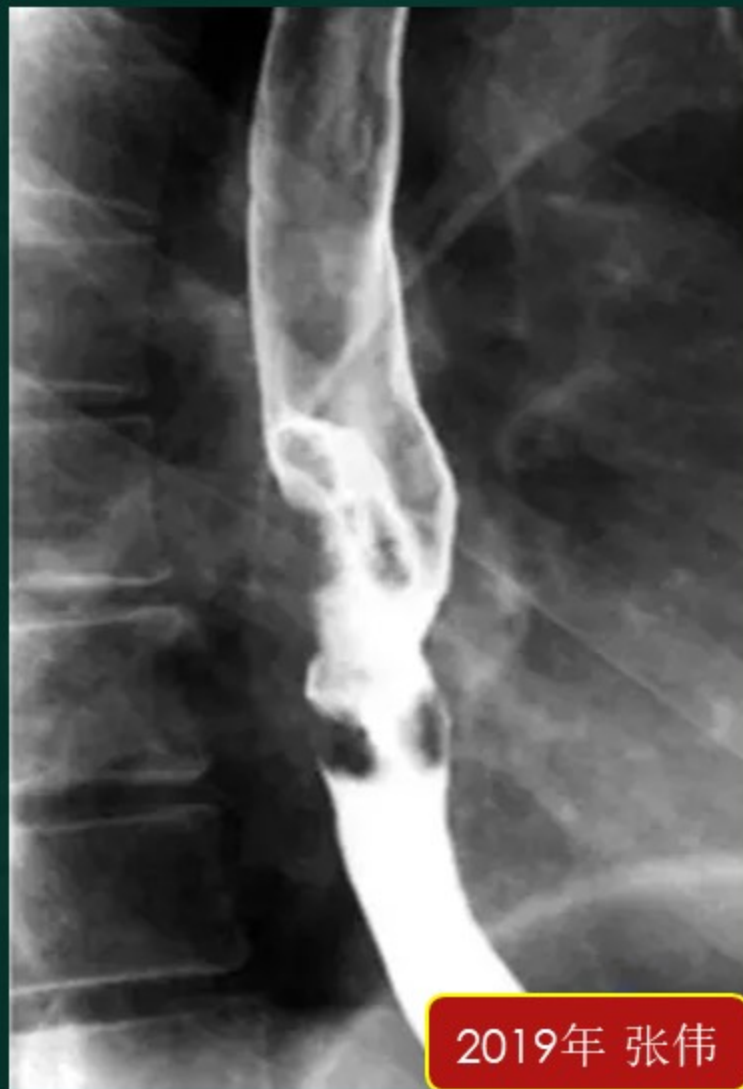

真题：110

题目：男，69岁。体重下降3个月。结合X线片，此诊断为

- A: 食管静脉曲张
- B: 食管癌
- C: 贲门失迟缓征
- D: 胃癌

答案B

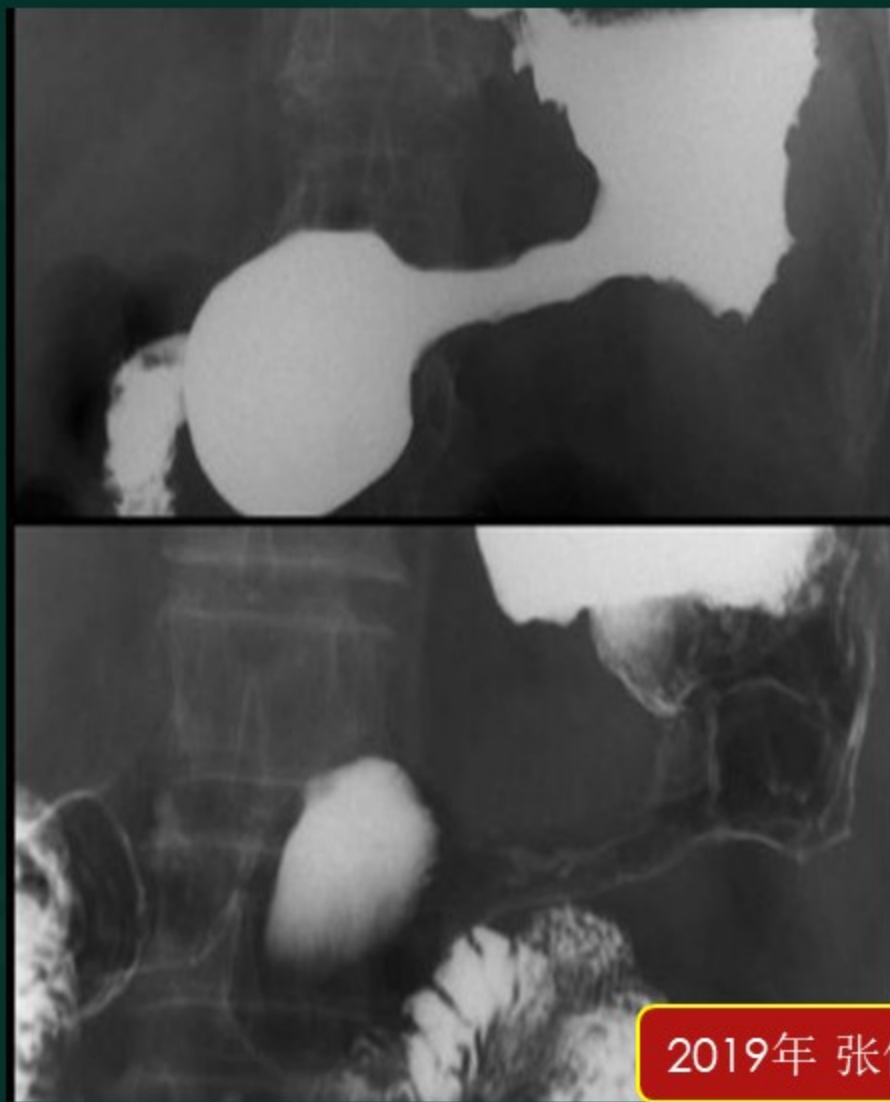


真题：111

题目：男，67岁。黑便2周。结合X
线片，此诊断为

- A：食管静脉曲张
- B：食管癌
- C：胃癌
- D：胃溃疡

答案C



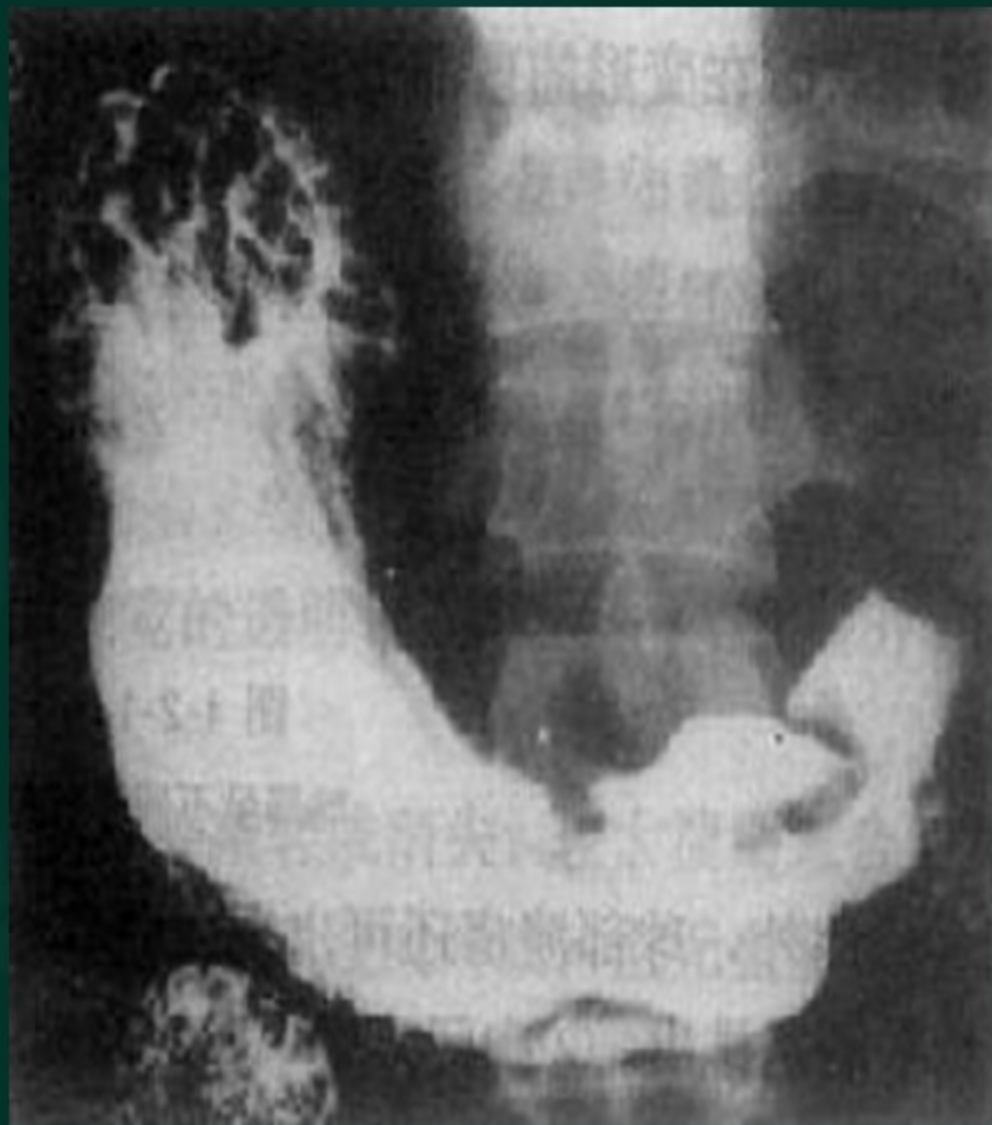
2019年 张伟

真题：114

题目：男，71岁。上腹部不适半月余。结合X线片，此诊断为

- A：食管静脉曲张
- B：食管癌
- C：胃溃疡
- D：胃癌

答案D



真题：115

题目：男，76岁。间断腹痛20天。

结合X线片，此诊断为

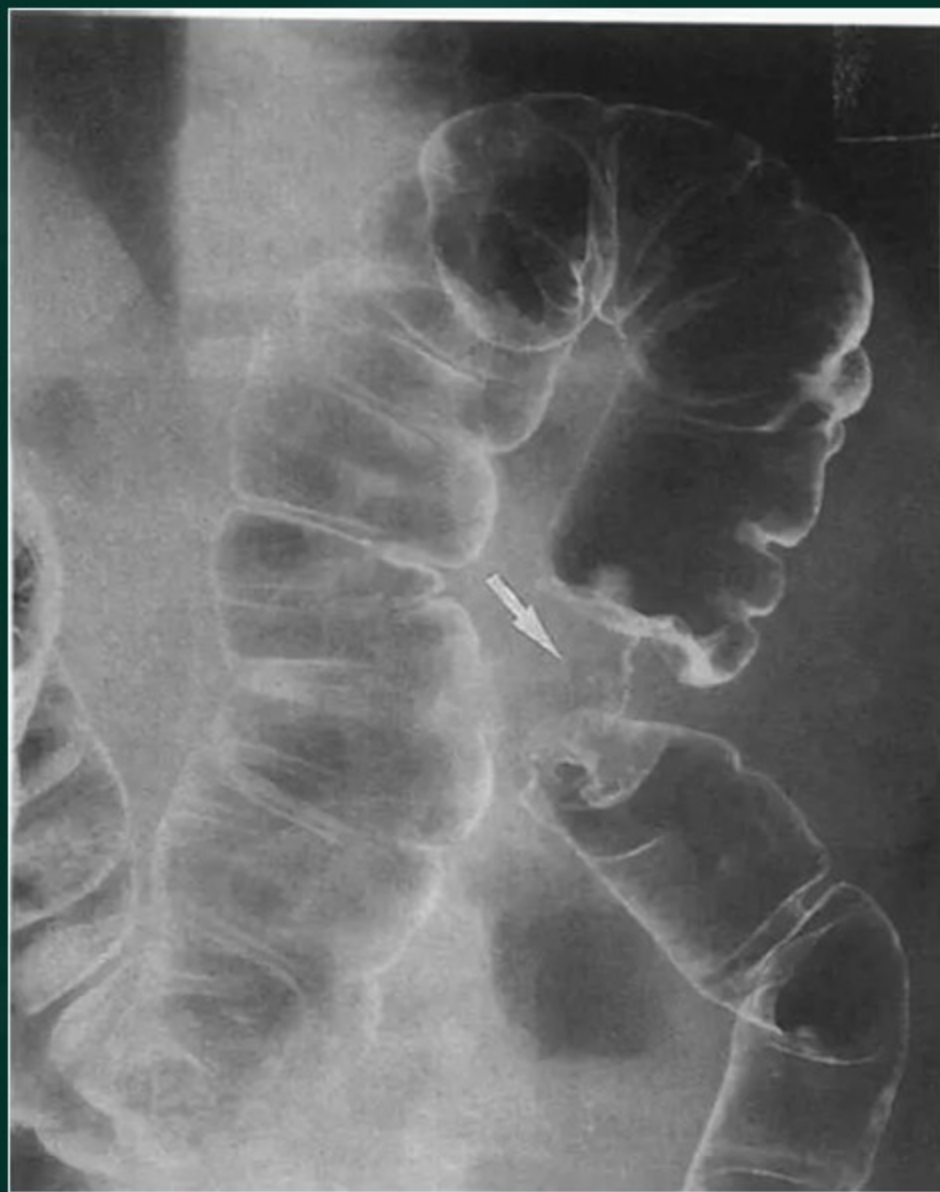A：乙状结肠癌

B：升结肠癌

C：降结肠癌

D：直肠癌

答案C



真题：116

题目：女，67岁。腹痛、腹胀15天。

结合X线片，此诊断为

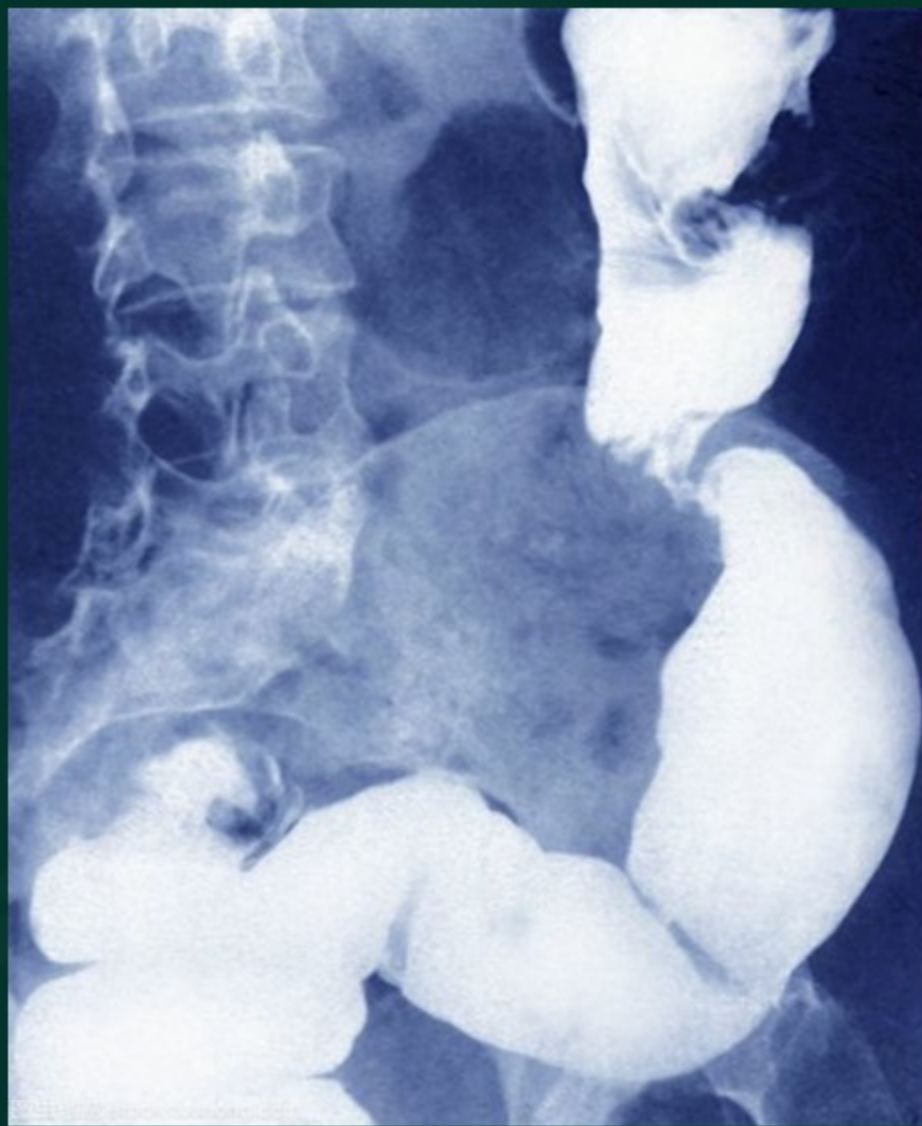A：乙状结肠癌

B：降结肠癌

C：升结肠癌

D：横结肠癌

答案B



真题：117

题目：男，59岁。黑便7天。结合X
线片，此诊断为

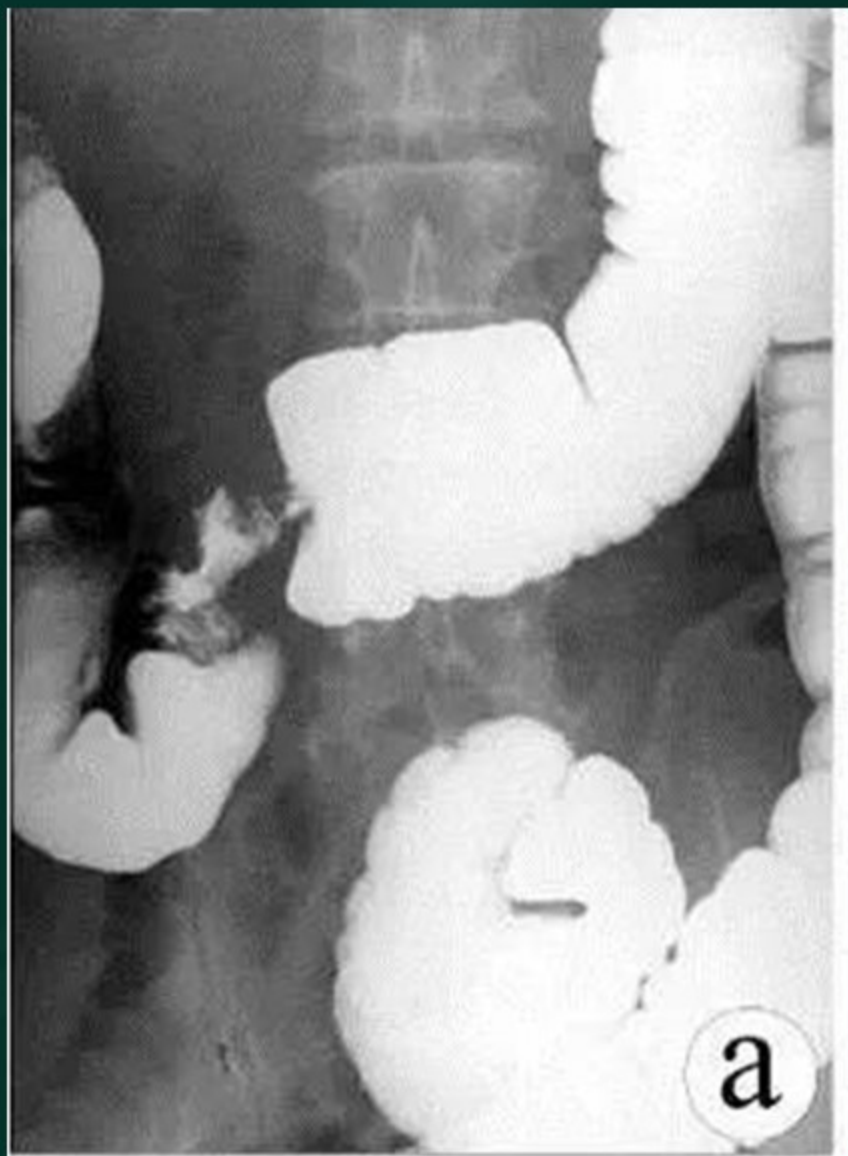A：乙状结肠癌

B：降结肠癌

C：升结肠癌

D：横结肠癌

答案D

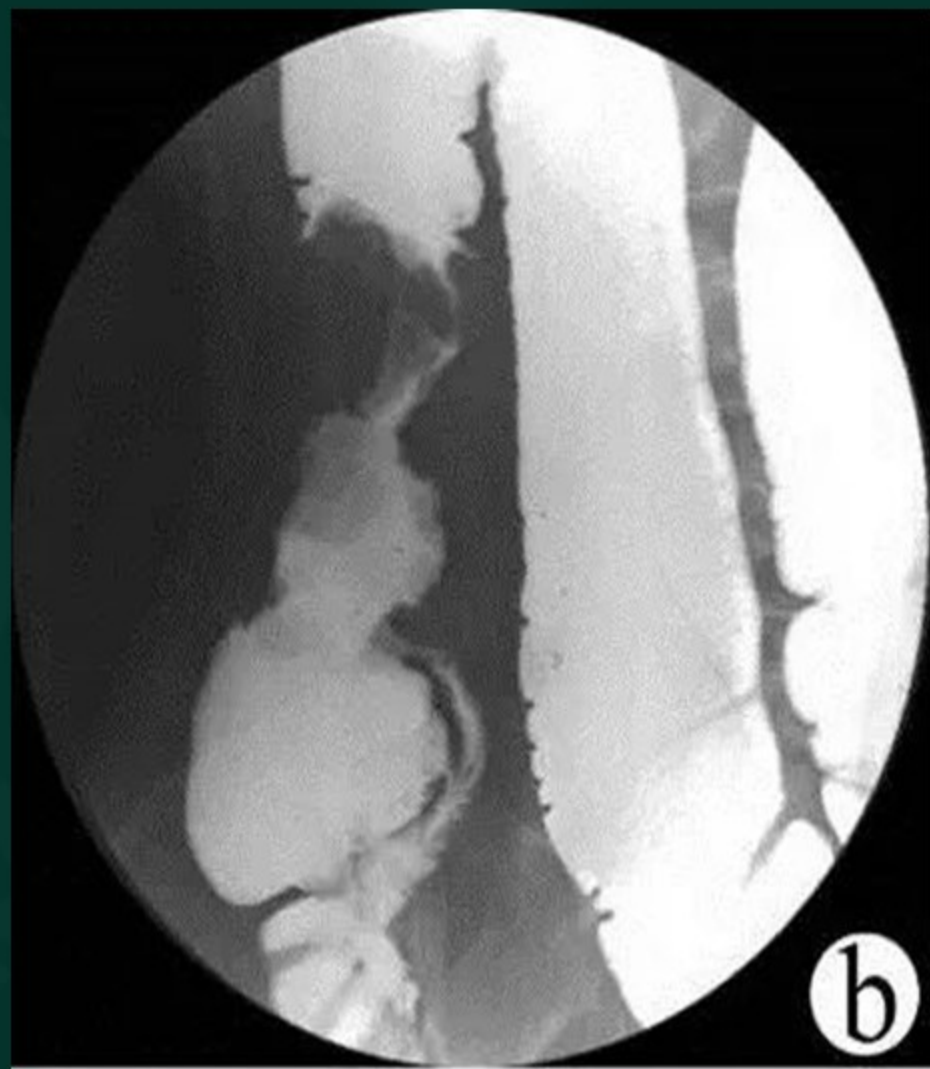

真题：118

题目：女，59岁。黑便3周。结合X
线片，此诊断为

- A：升结肠癌
- B：降结肠癌
- C：横结肠癌
- D：乙状结肠癌

答案A

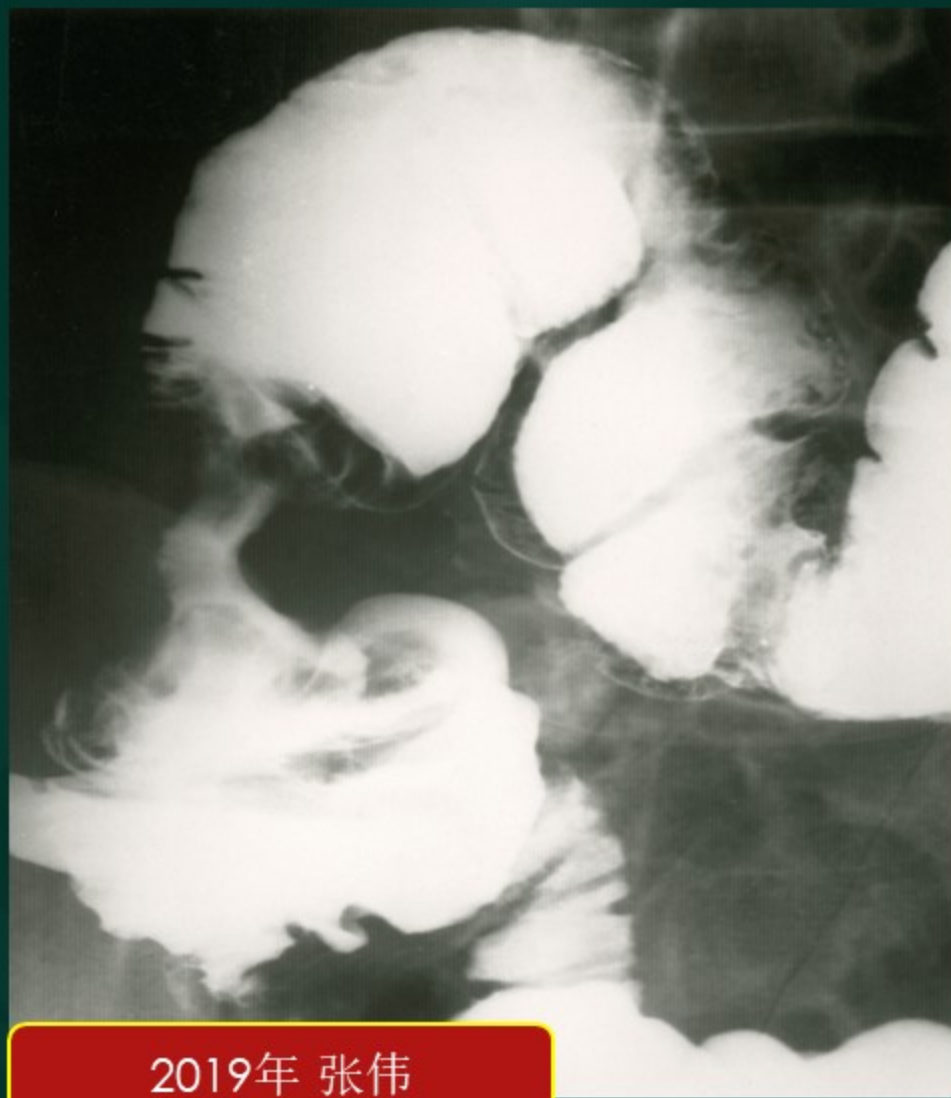

真题：119

题目：女，71岁。腹部不适3个月。结合X线片，此诊断为

- A: 降结肠癌
- B: 升结肠癌
- C: 乙状结肠癌
- D: 横结肠癌

答案B



2019年 张伟



金英杰医学

JINYINGJIE.COM

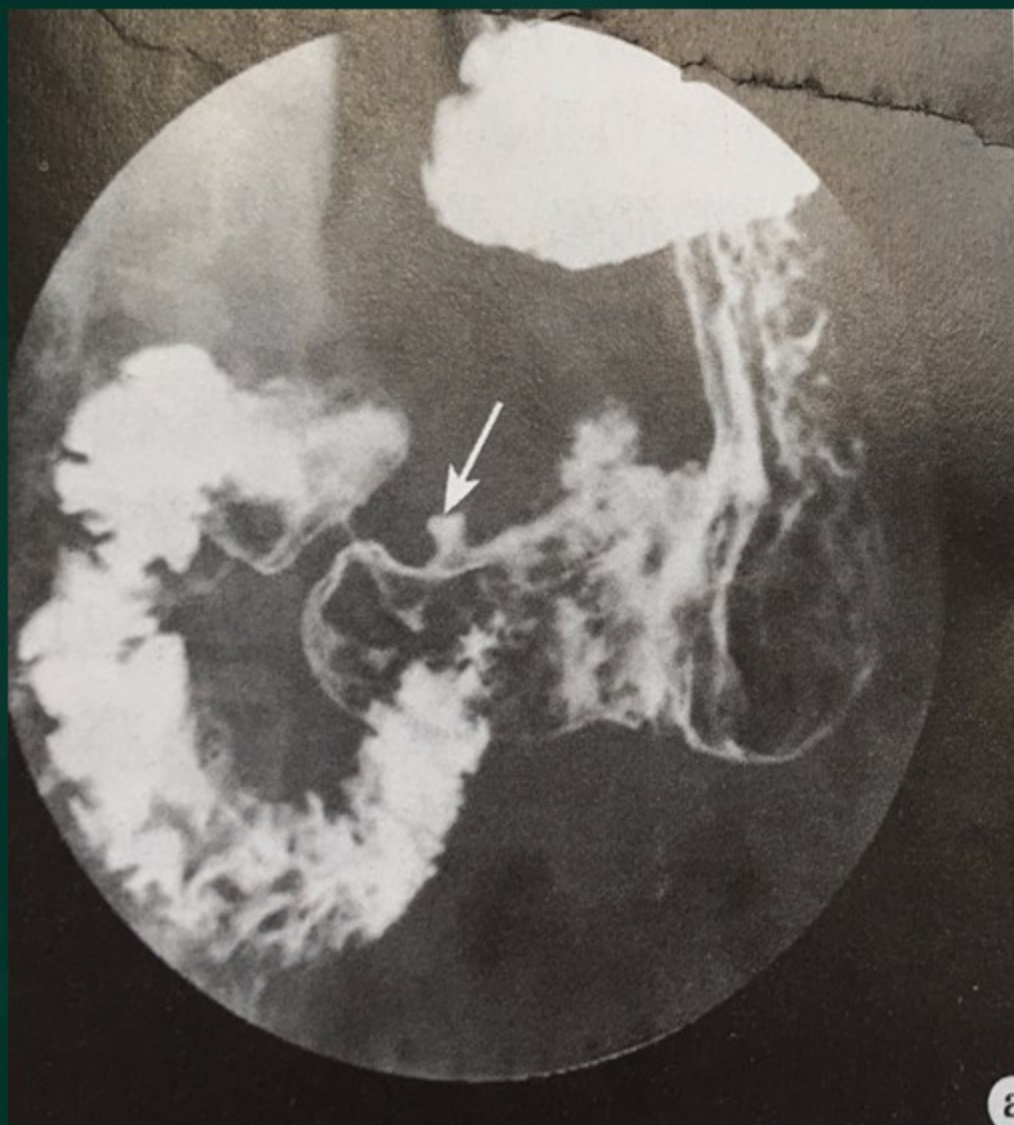JINYINGJIE.COM

真题：120

题目：男，53岁。黑便2周。结合X线
片，此诊断为

- A: 食管癌
- B: 胃溃疡
- C: 胃癌
- D: 食管静脉曲张

答案B

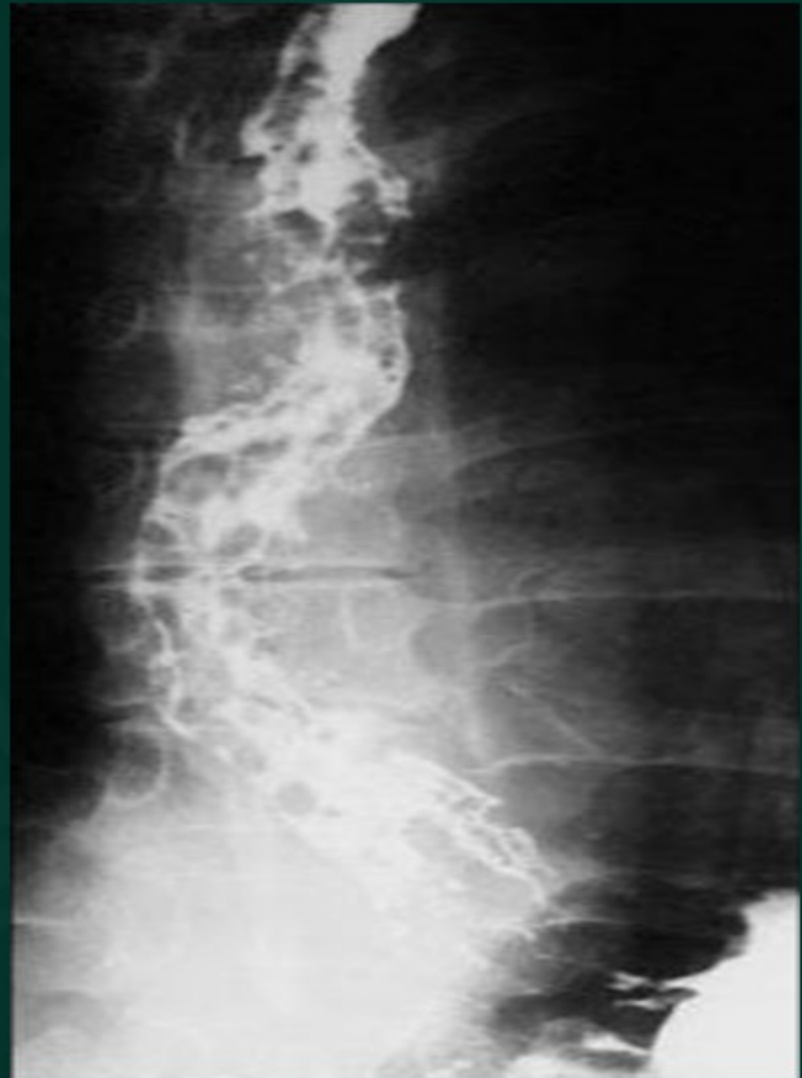

真题：121

题目：男，64岁。腹胀5个月，加重3天。结合X线片，此诊断为

- A：胃溃疡
- B：食管静脉曲张
- C：胃癌
- D：食管癌

答案B

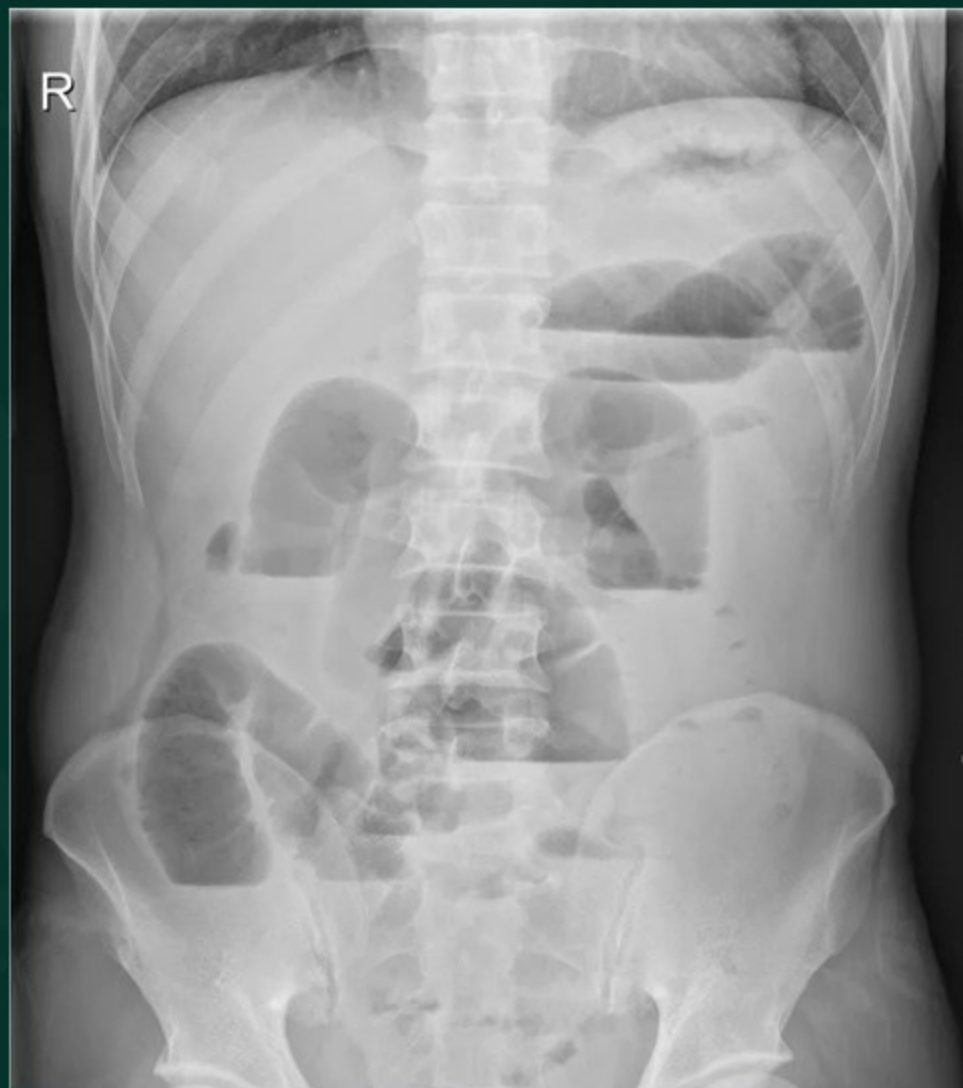

真题：122

题目：男，59岁。腹胀、腹痛7天。结合X线片，此诊断为

- A: 正常腹平片
- B: 消化道穿孔
- C: 肾结石
- D: 肠梗阻

答案D



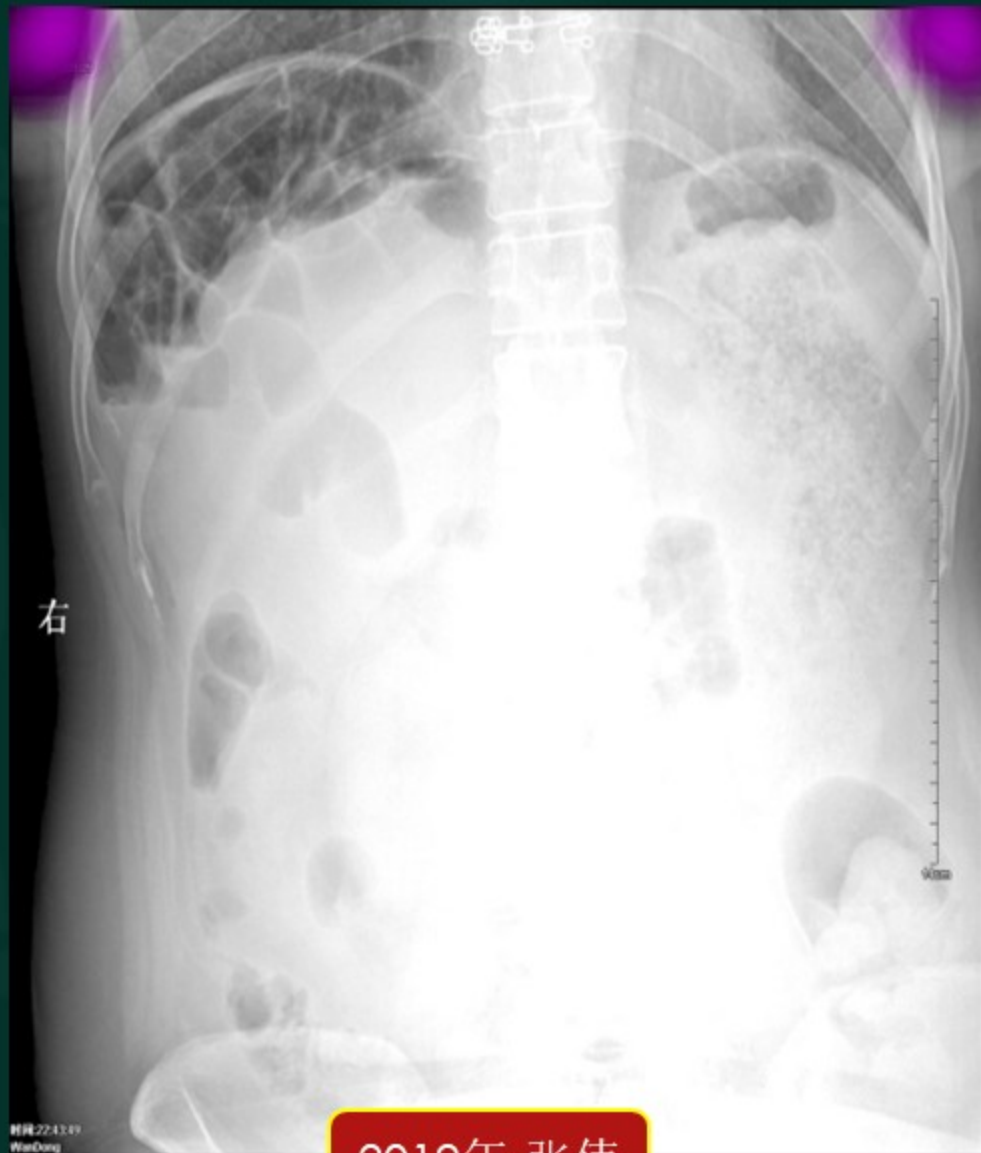
真题：123

题目：男，67岁。中上腹痛2小时。

结合X线片，此诊断为

- A：正常腹平片
- B：消化道穿孔
- C：肠梗阻
- D：肾结石

答案B

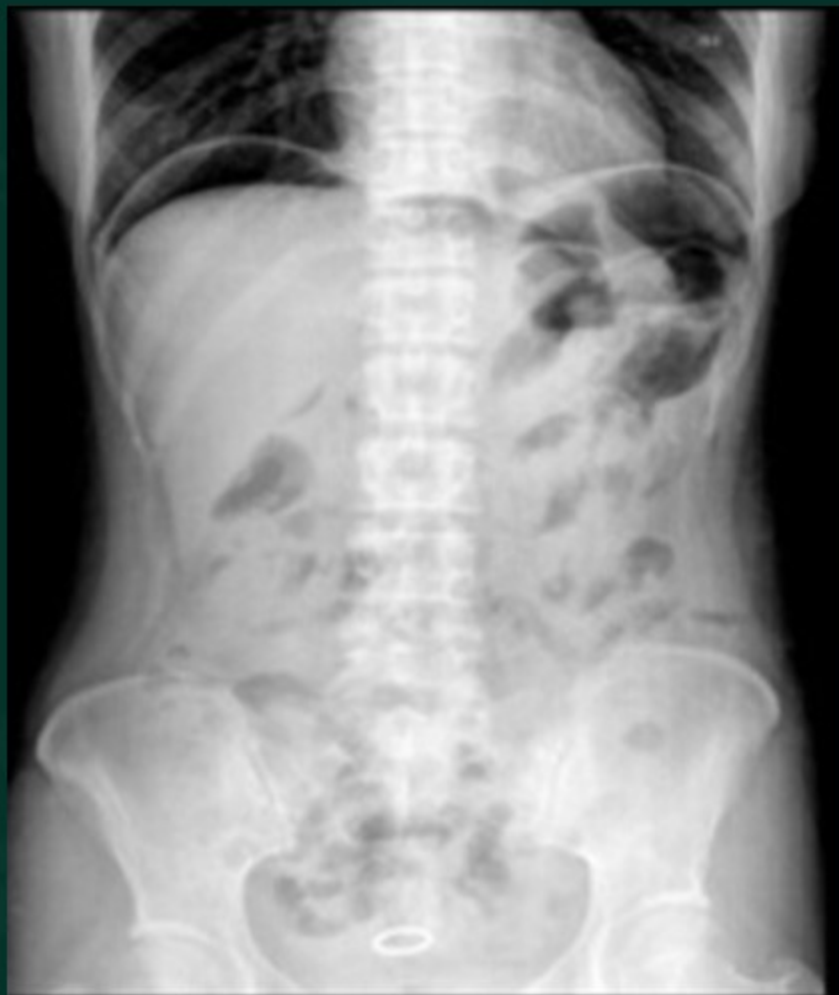

真题：124

题目：男，49岁。腹痛半天。结合X线片，此诊断为

- A: 肾结石
- B: 消化道穿孔
- C: 肠梗阻
- D: 正常腹平片

答案B



真题：125

题目：男，27岁。排尿疼痛3天。

结合X线片，此诊断为

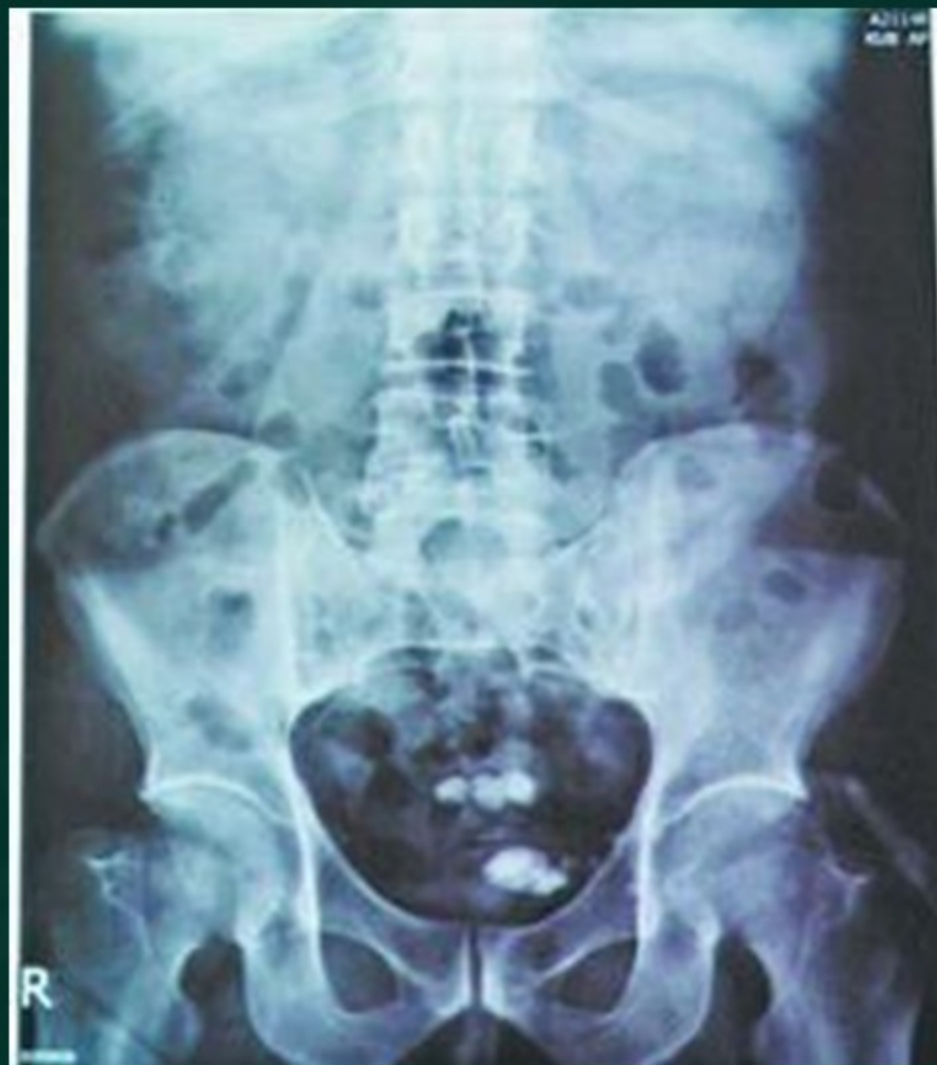A：输尿管结石

B：膀胱结石

C：肠梗阻

D：肾结石

答案B



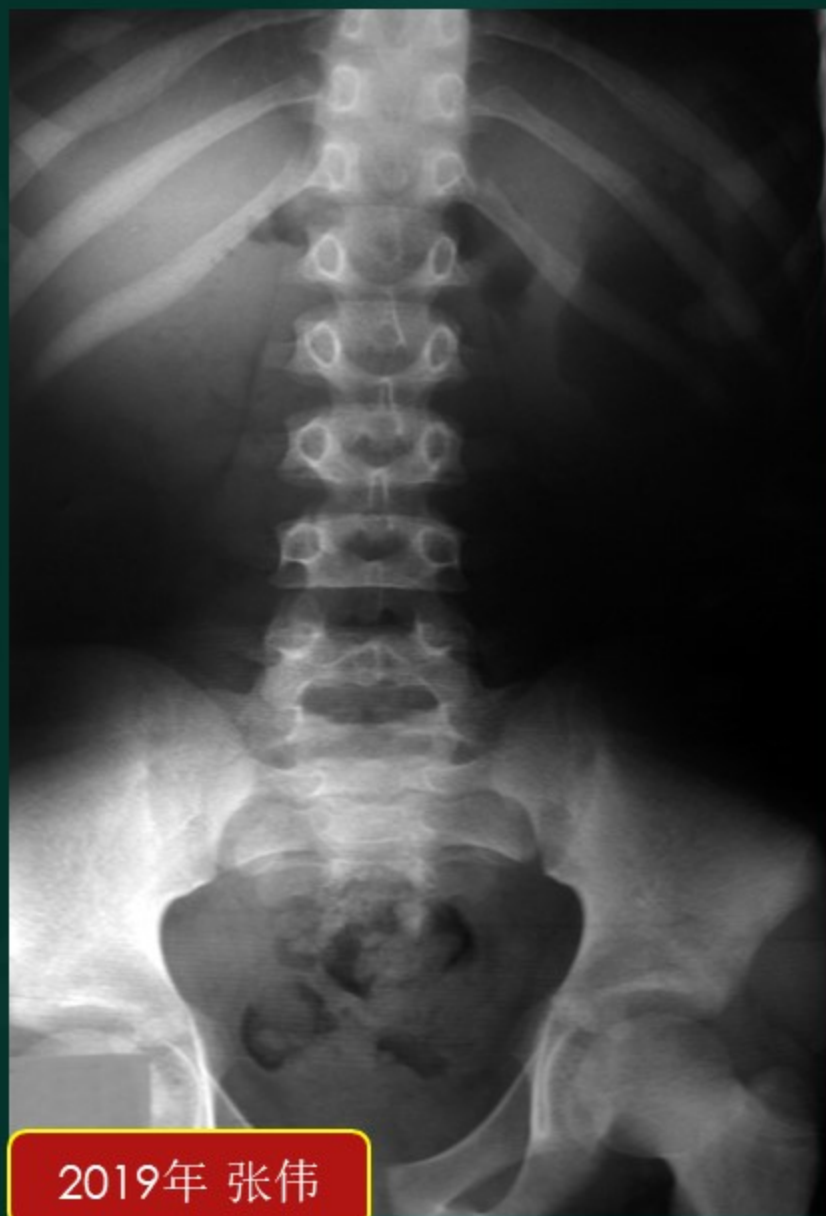真题：126

题目：男，16岁。间断腹痛8天。

结合X线片，此诊断为

- A: 肾结石
- B: 正常腹平片
- C: 肠梗阻
- D: 消化道穿孔

答案B



2019年 张伟

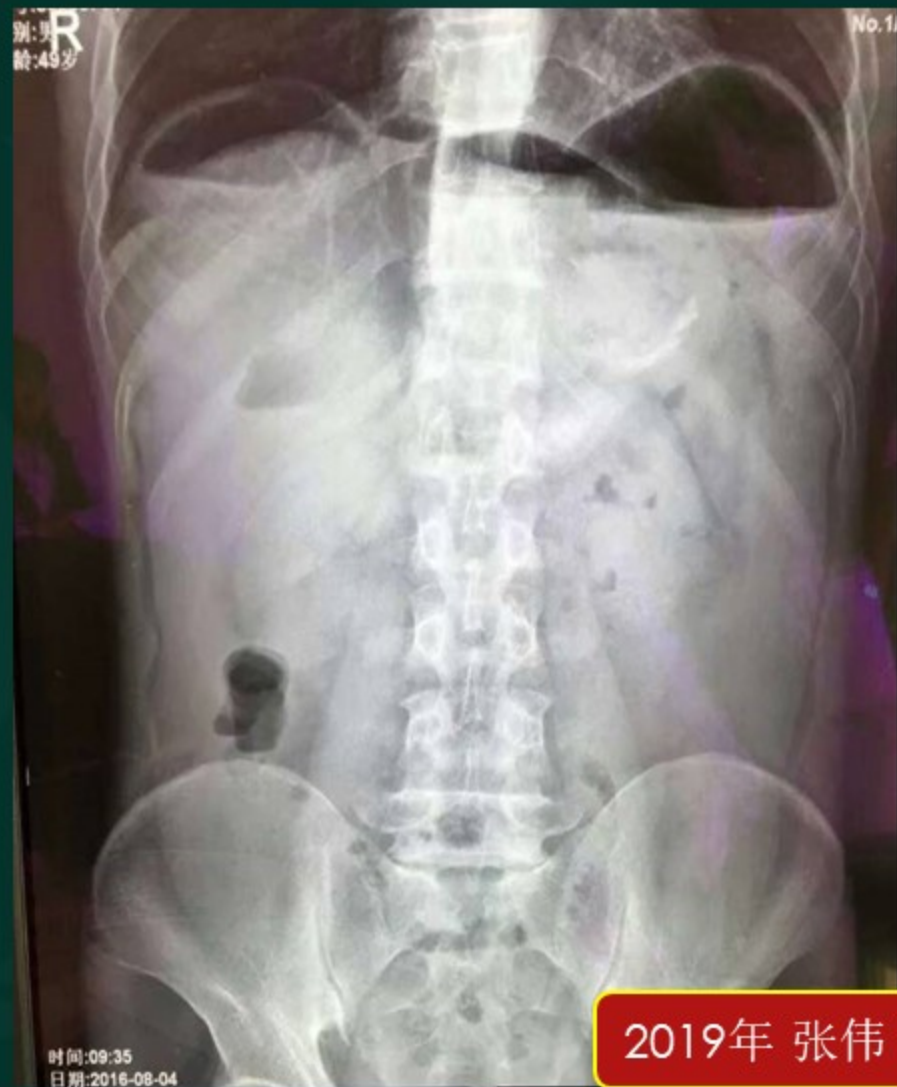真题：127

题目：男，49岁。突发上腹痛半天。

结合X线片，此诊断为

- A：正常腹平片
- B：肠梗阻
- C：消化道穿孔
- D：肾结石

答案C

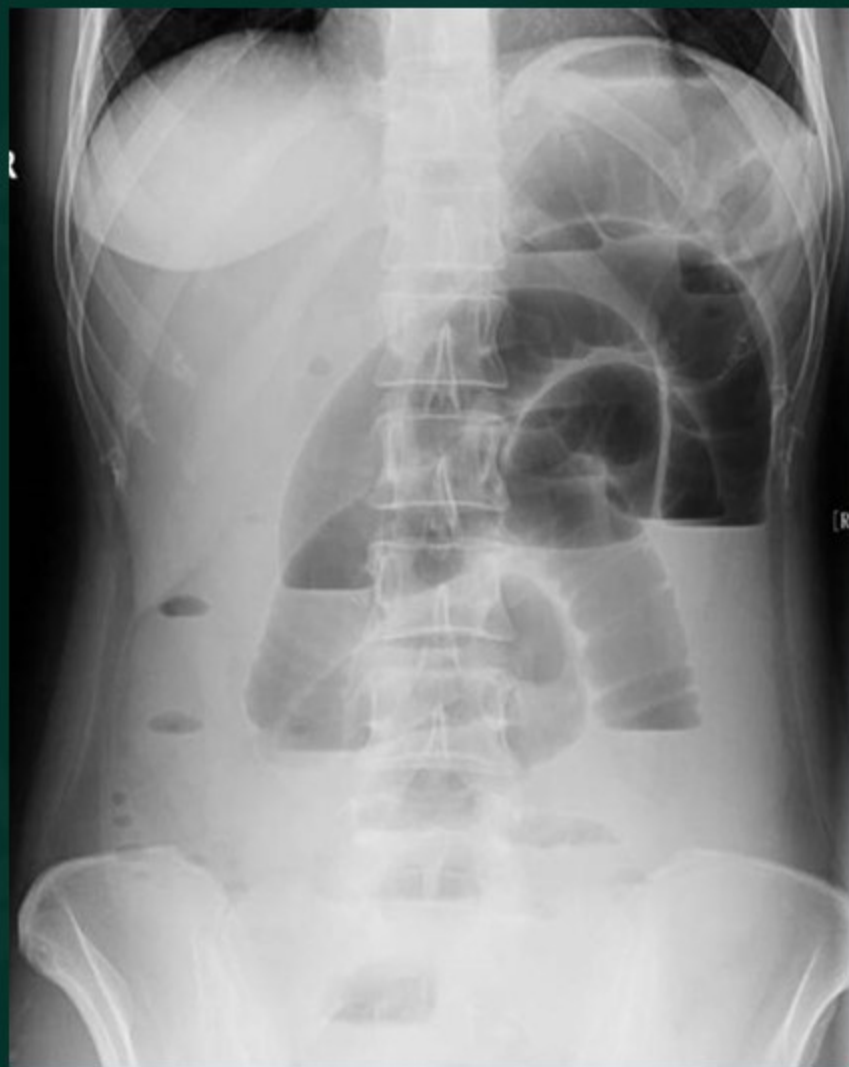


真题：128

题目：男，35岁。上腹痛3天，加重1天。结合X线片，此诊断为

- A：正常腹平片
- B：肠梗阻
- C：肾结石
- D：消化道穿孔

答案B

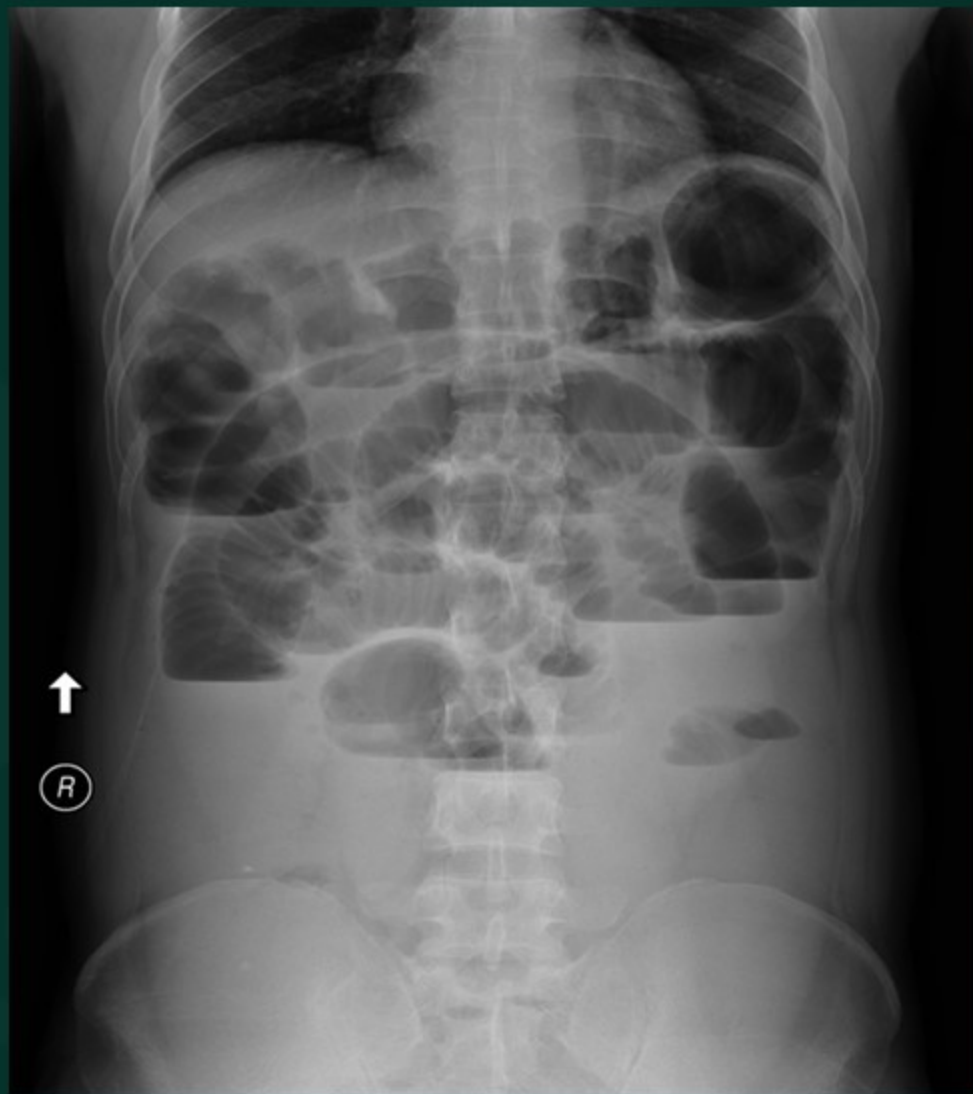


真题：129

题目：男，59岁。腹痛伴恶心、
呕吐3天。结合X线片，此诊断为

- A：正常腹平片
- B：消化道穿孔
- C：肾结石
- D：肠梗阻

答案D



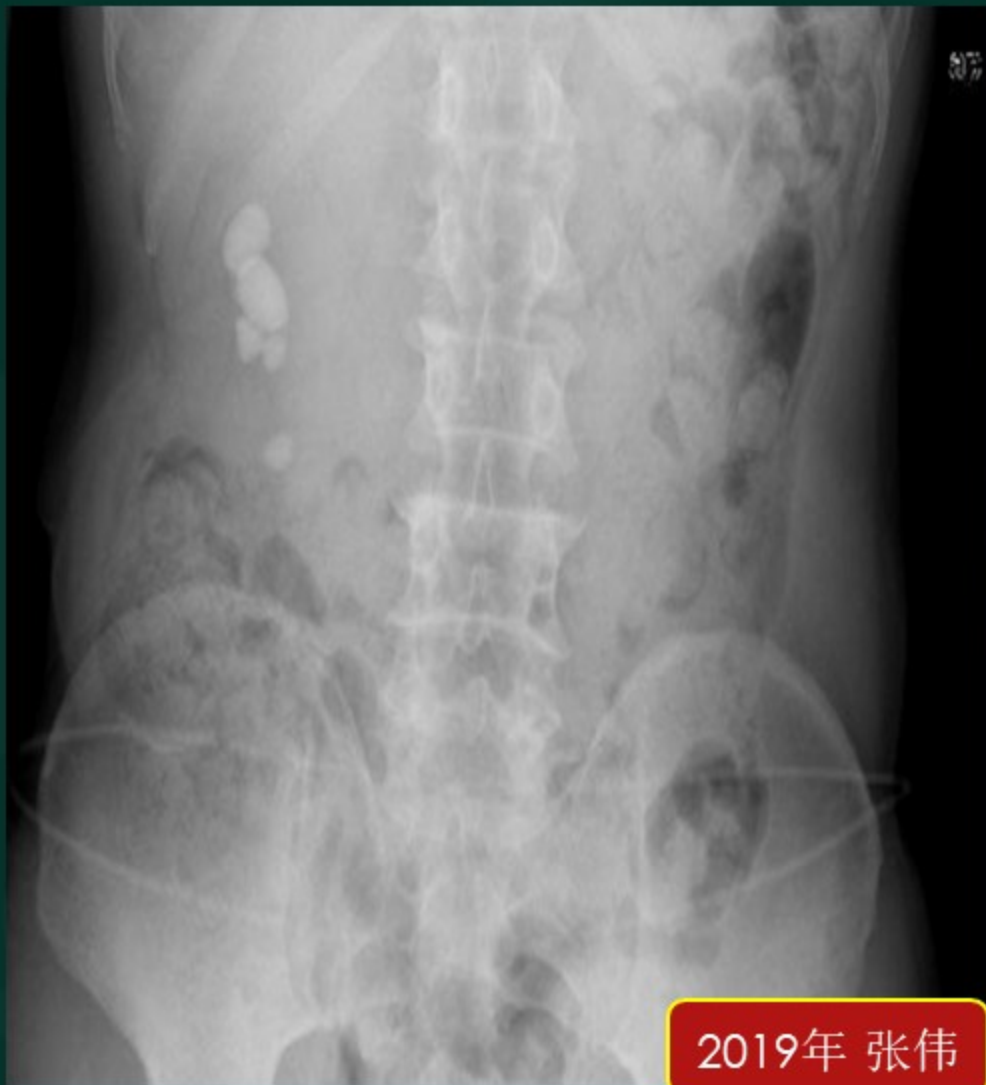真题：130

题目：女，65岁。腰部胀痛3个月。

结合X线片，此诊断为

- A：正常腹平片
- B：右肾结石
- C：右输尿管结石
- D：膀胱结石

答案B



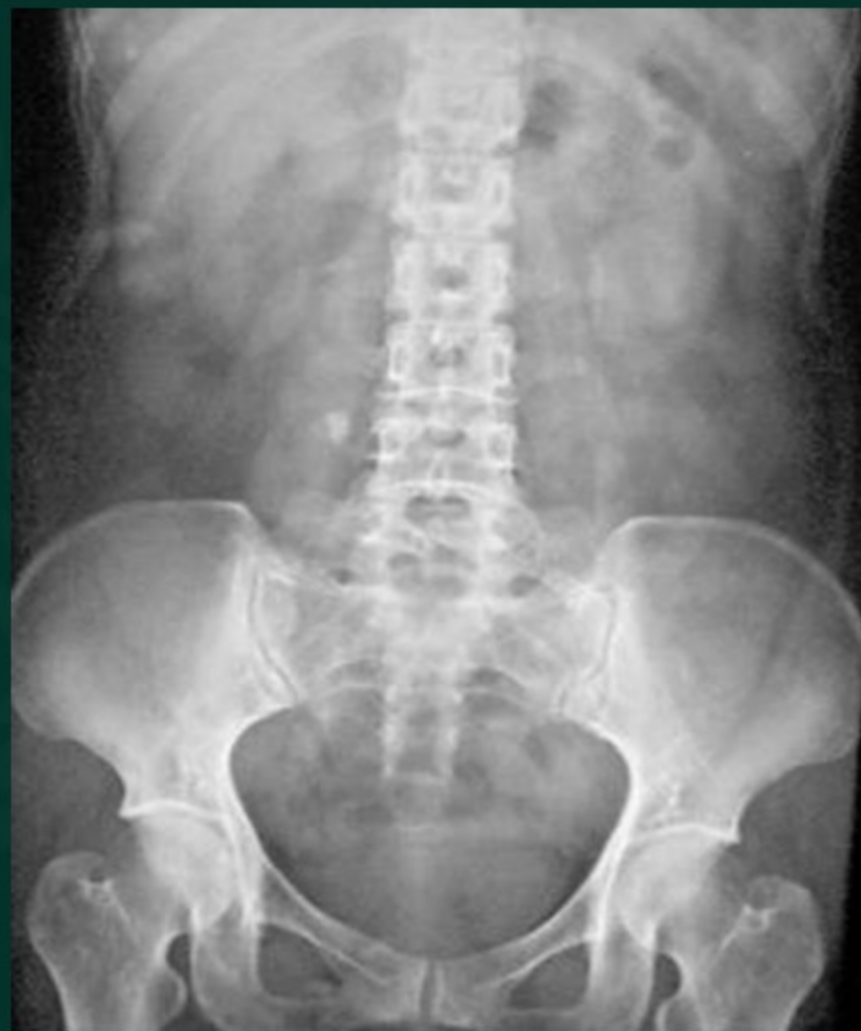2019年 张伟

真题：131

题目：男，35岁。间断右腰痛12天。结合X线片，此诊断为

- A：正常腹平片
- B：右肾结石
- C：膀胱结石
- D：右输尿管结石

答案D



真题：132

题目：女，29岁。上腹胀痛5天。

结合X线片，此诊断为

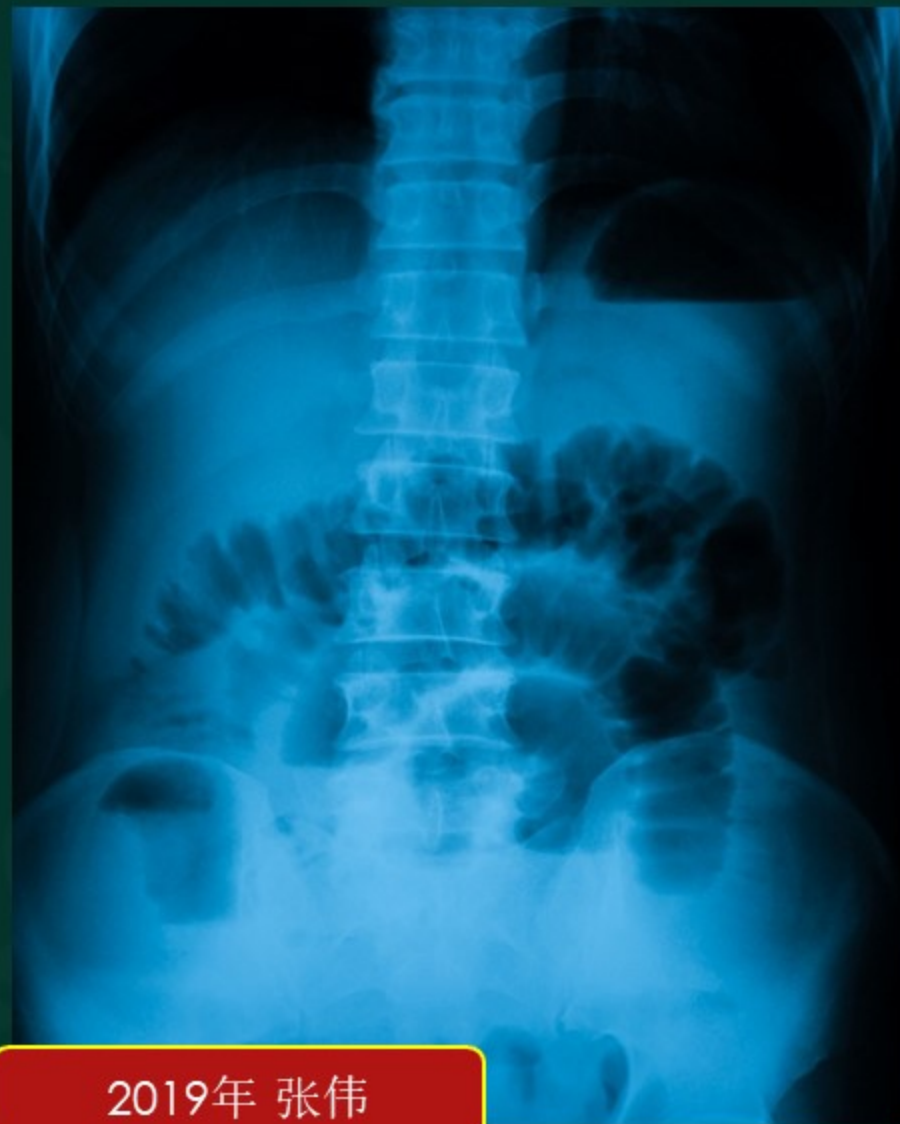A：肠梗阻

B：正常腹平片

C：肾结石

D：消化道穿孔

答案A



2019年 张伟

真题：133

题目：女，19岁。腹痛3天。结合

X线片，此诊断为

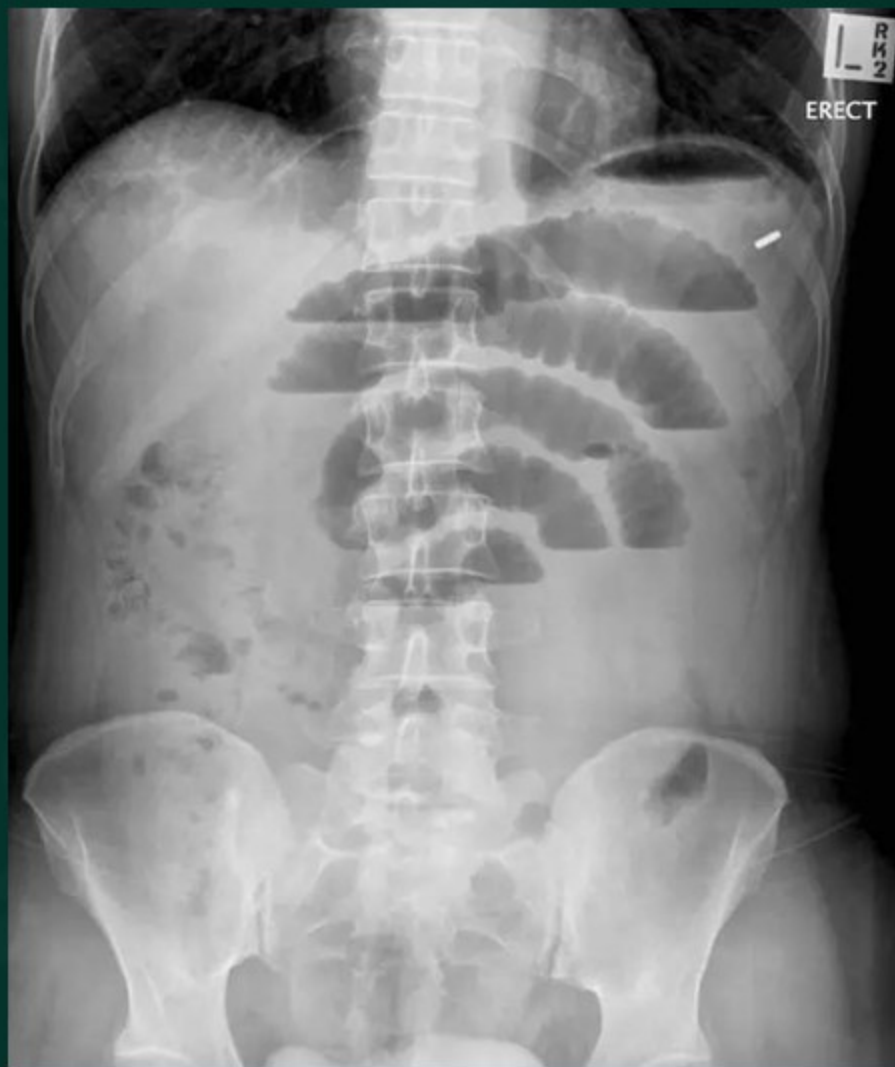A：肾结石

B：肠梗阻

C：正常腹平片

D：消化道穿孔

答案B



真题：135

题目：女，29岁。突发腹痛2小时。

结合X线片，此诊断为

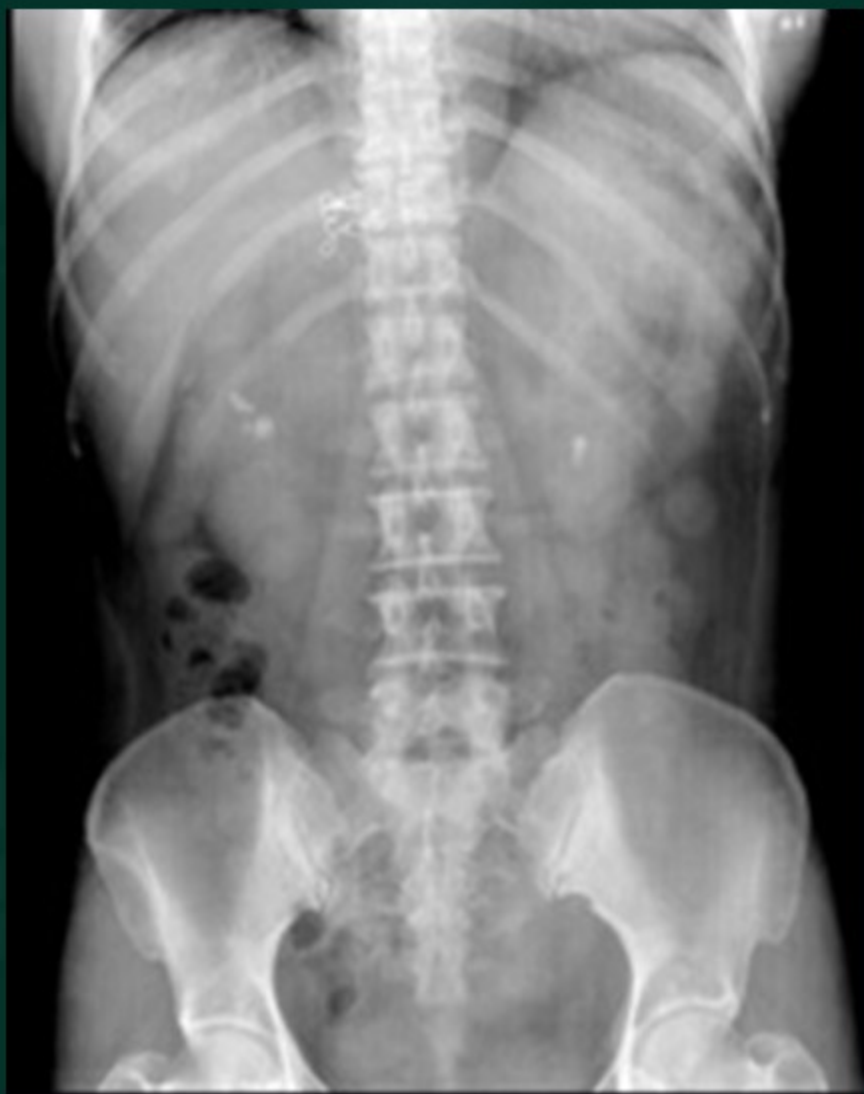A：输尿管结石

B：肾结石

C：肠梗阻

D：膀胱结石

答案B

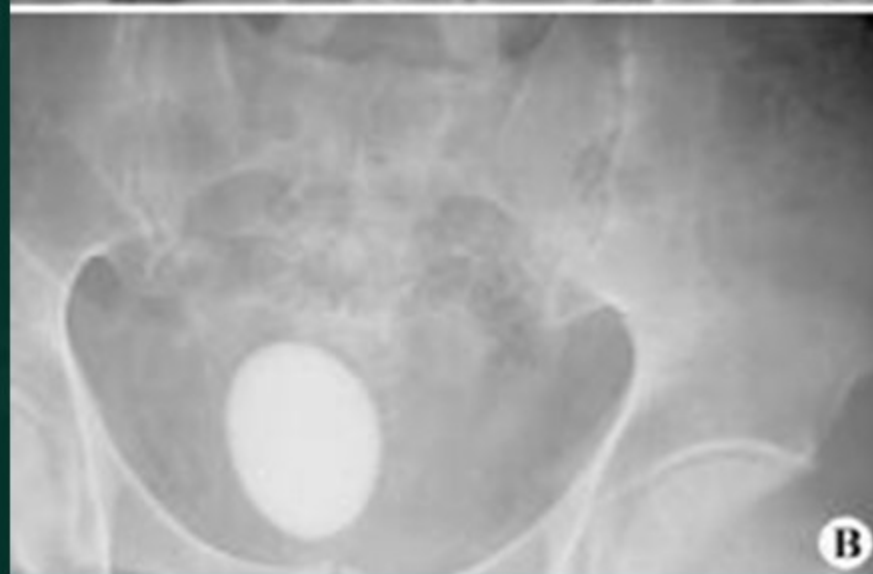
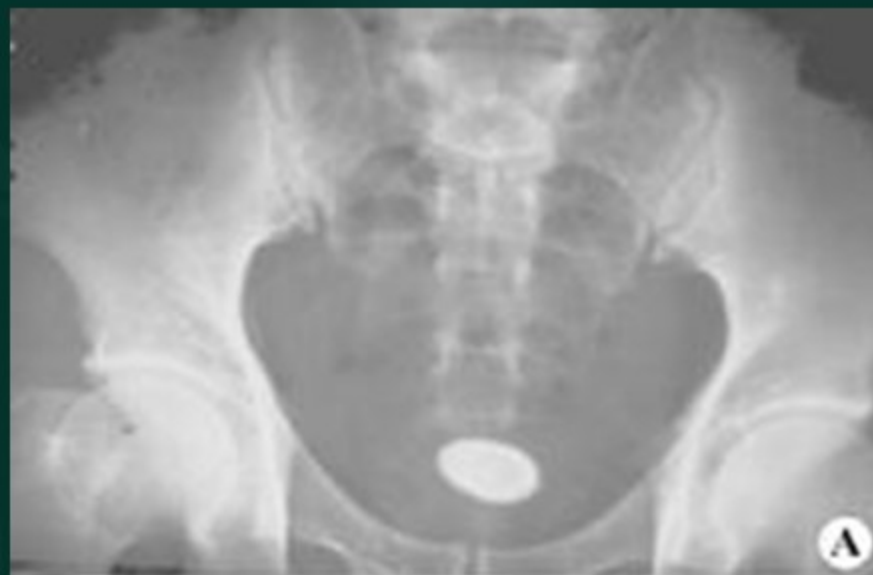
真题：136

题目：男，49岁。腹痛5天。结合
X线片，此诊断为

- A：膀胱结石
- B：输尿管结石
- C：正常腹平片
- D：肾结石

答案A

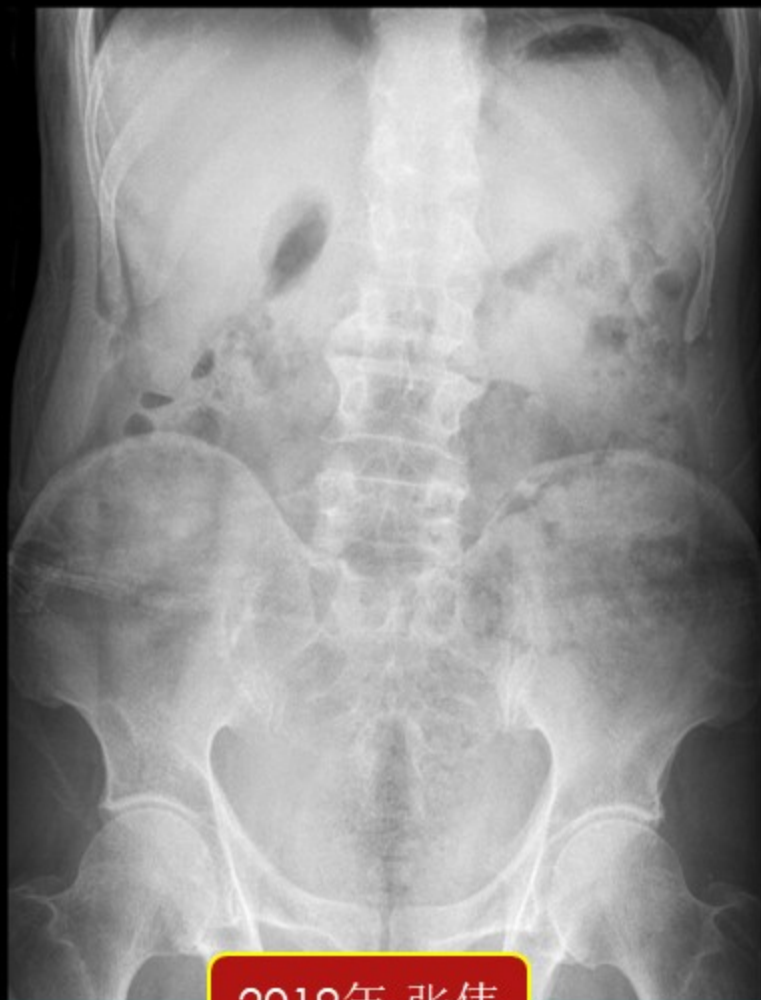

真题：138

题目：女，49岁。腹痛2周。结合X线片，此诊断为

- A: 消化道穿孔
- B: 正常腹平片
- C: 肾结石
- D: 肠梗阻

答案B



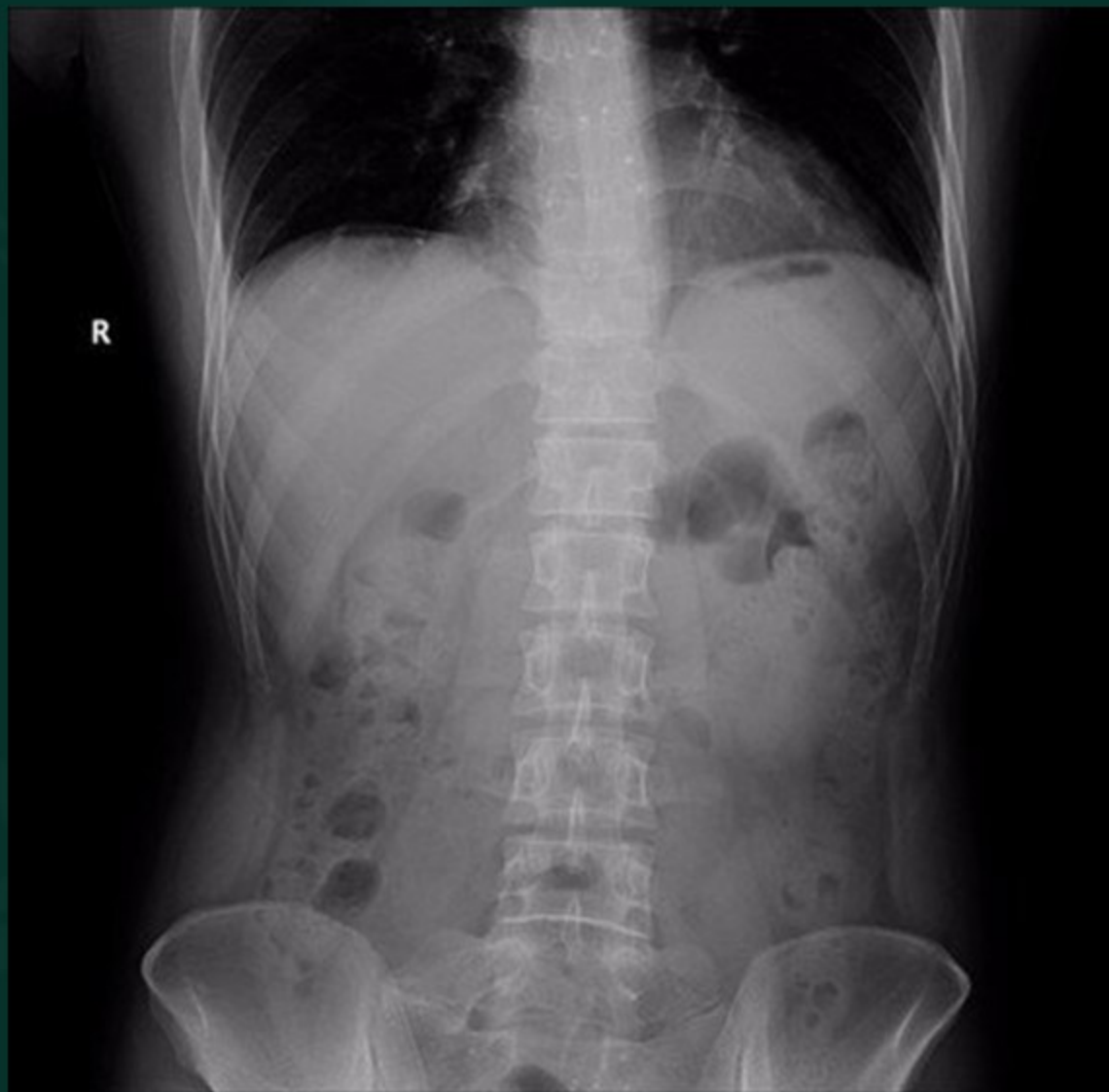2019年 张伟

真题：139

题目：女，45岁。腹痛5天。结合
X线片，此诊断为

- A：肠梗阻
- B：正常腹平片
- C：肾结石
- D：消化道穿孔

答案B





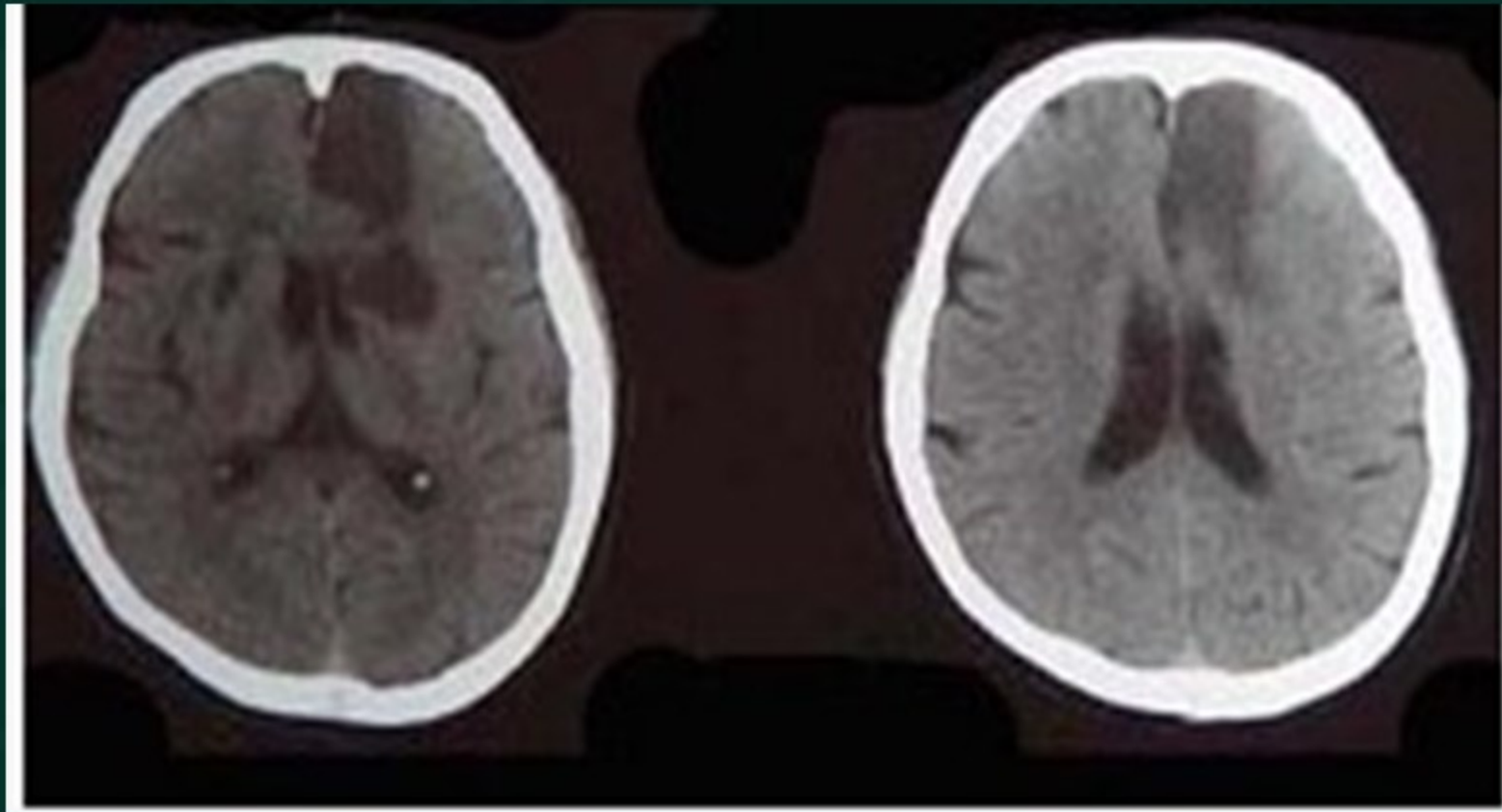
真题：140

题目：男，77岁。意识障碍半天。

结合CT片，此诊断为

- A: 硬膜下血肿
- B: 脑梗死
- C: 脑出血
- D: 硬膜外血肿

答案B

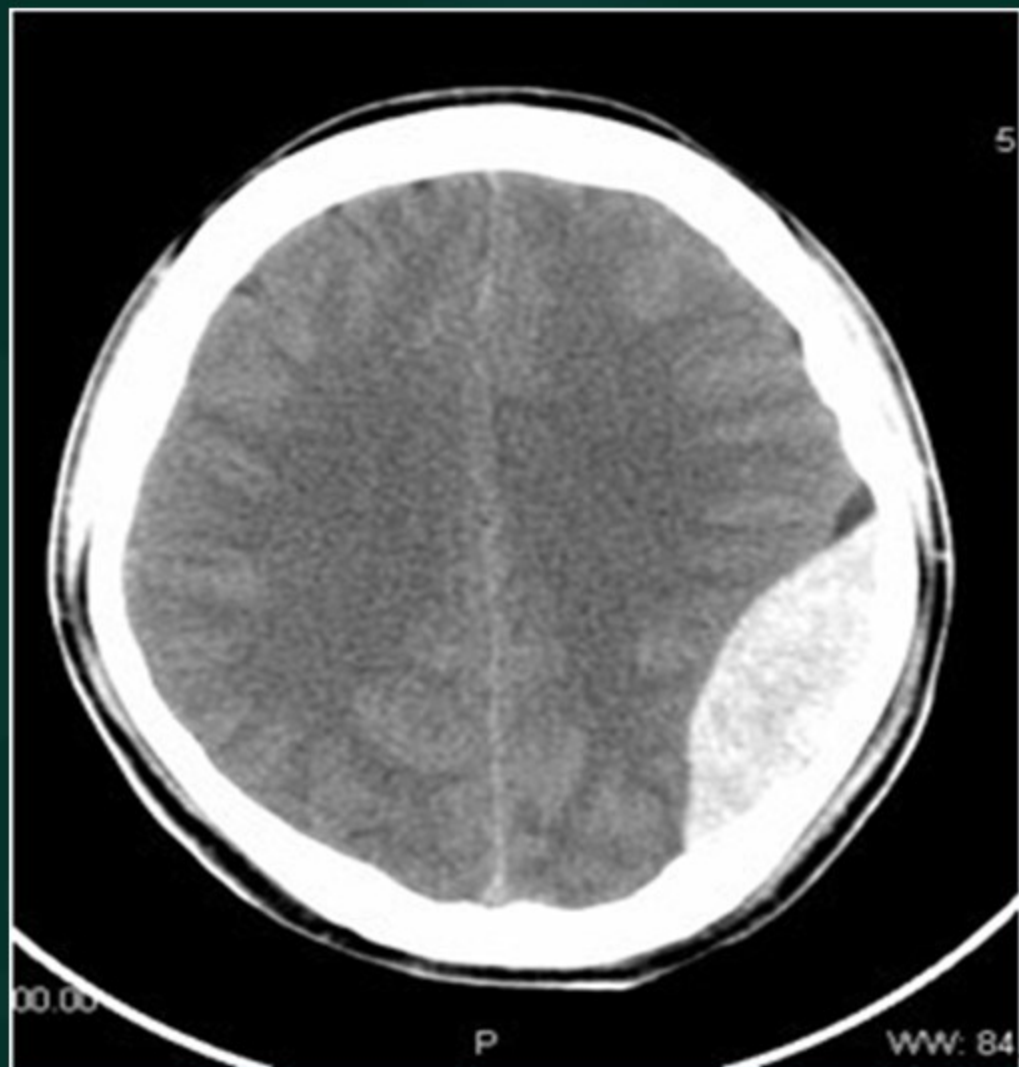

真题：141

题目：男，47岁。头部外伤后肢体活动障碍2天。结合CT片，此诊断为

- A：硬膜下血肿
- B：硬膜外血肿
- C：脑梗死
- D：脑出血

答案B



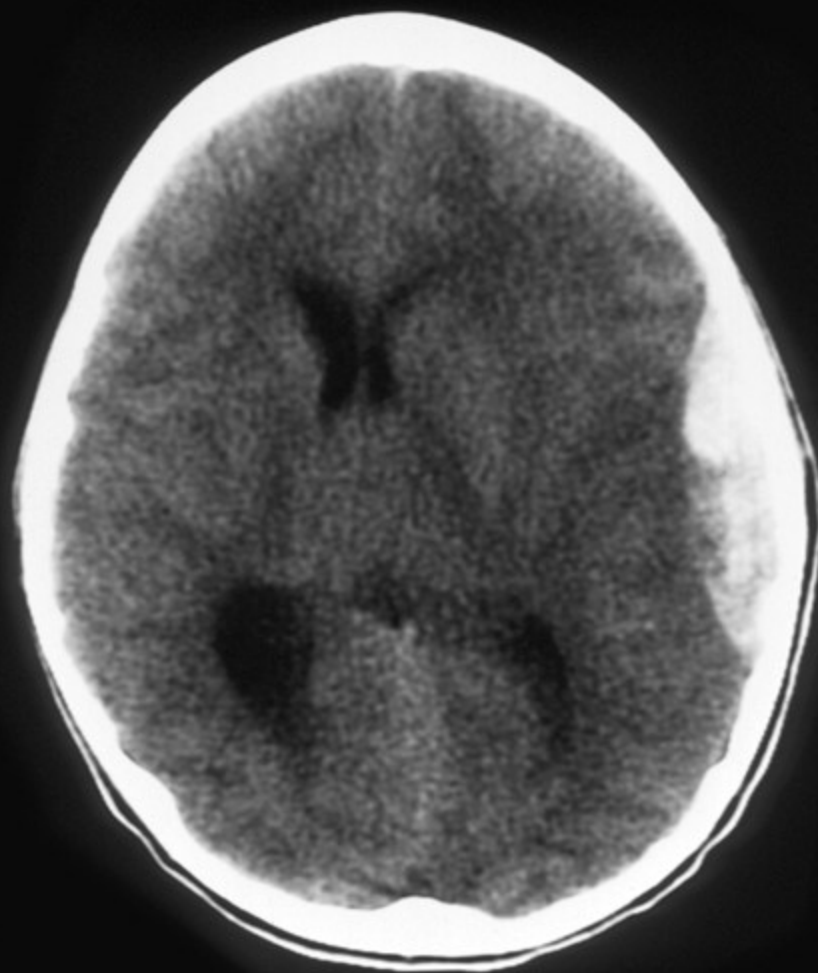
真题：142

题目：男，32岁。头部外伤7小时。

结合CT片，此诊断为

- A：硬膜外血肿
- B：硬膜下血肿
- C：脑梗死
- D：脑出血

答案A



2019年 张伟

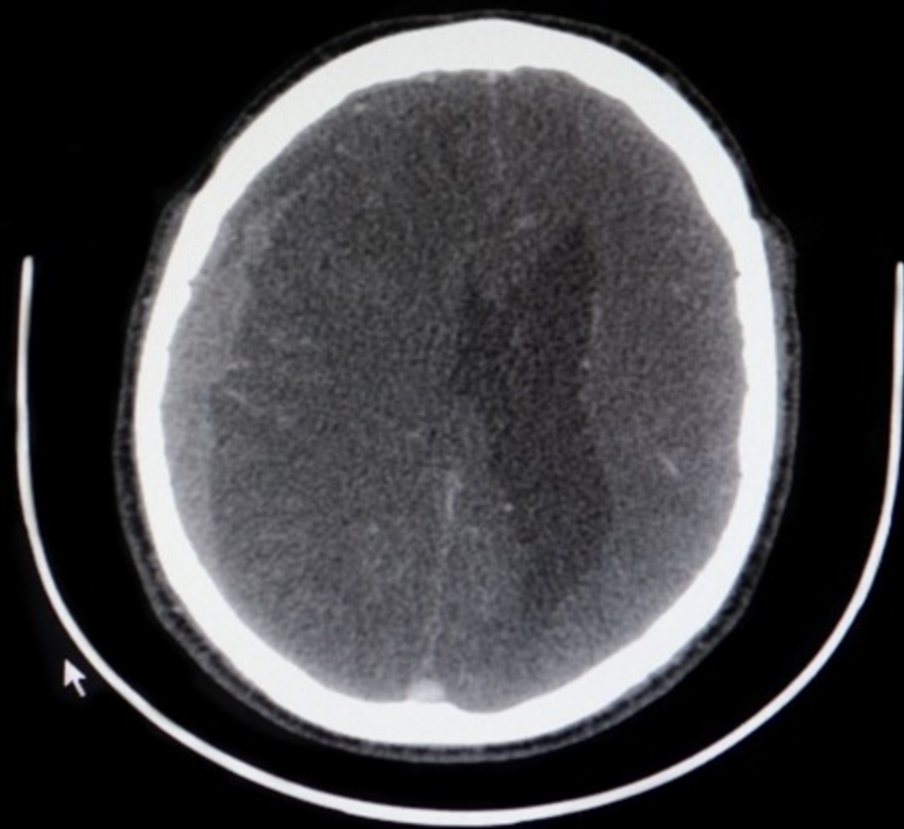
真题：143

题目：男，68岁。反复发作头痛5天。

结合CT片，此诊断为

- A: 硬膜下血肿
- B: 硬膜外血肿
- C: 脑内血肿
- D: 脑出血

答案A



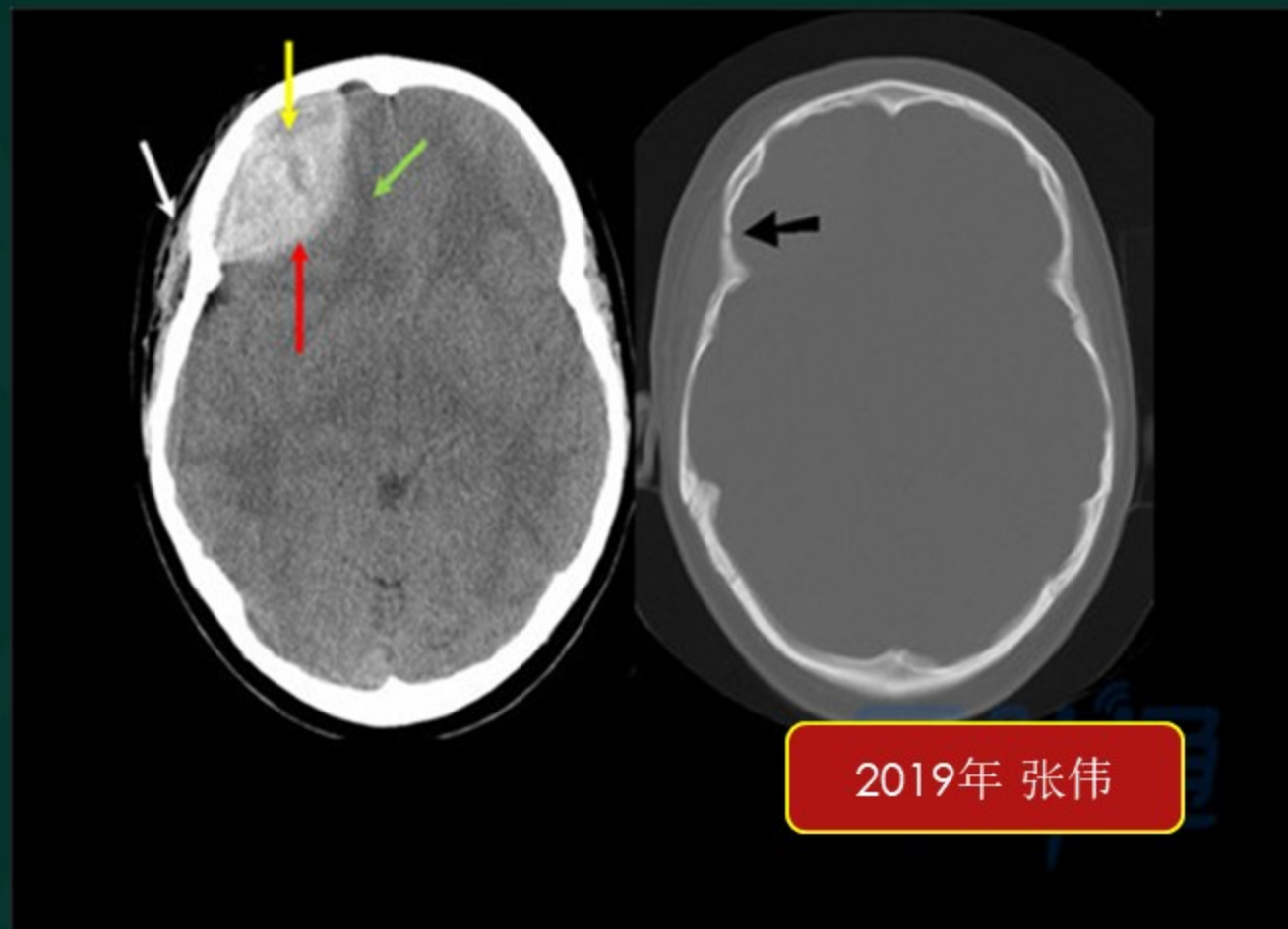
2019年 张伟

真题：145

题目：女，33岁。头部外伤后意识障碍2小时。结合CT片，此诊断为

- A：硬膜下血肿
- B：颅骨骨折伴硬膜下血肿
- C：颅骨骨折伴硬膜外血肿
- D：硬膜外血肿

答案C

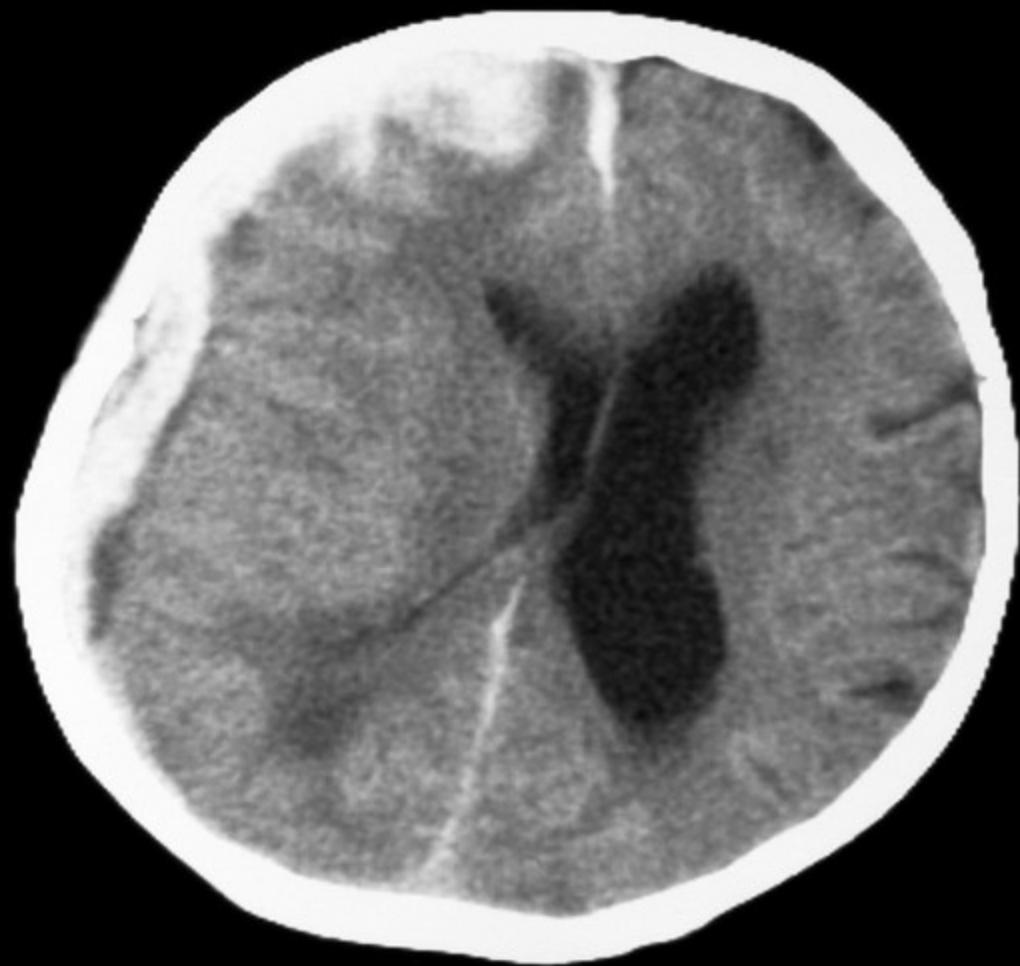

真题：146

题目：男，56岁。头痛3天。结合CT片，此诊断为

- A：脑梗死
- B：硬膜下血肿
- C：硬膜外血肿
- D：脑出血

答案B



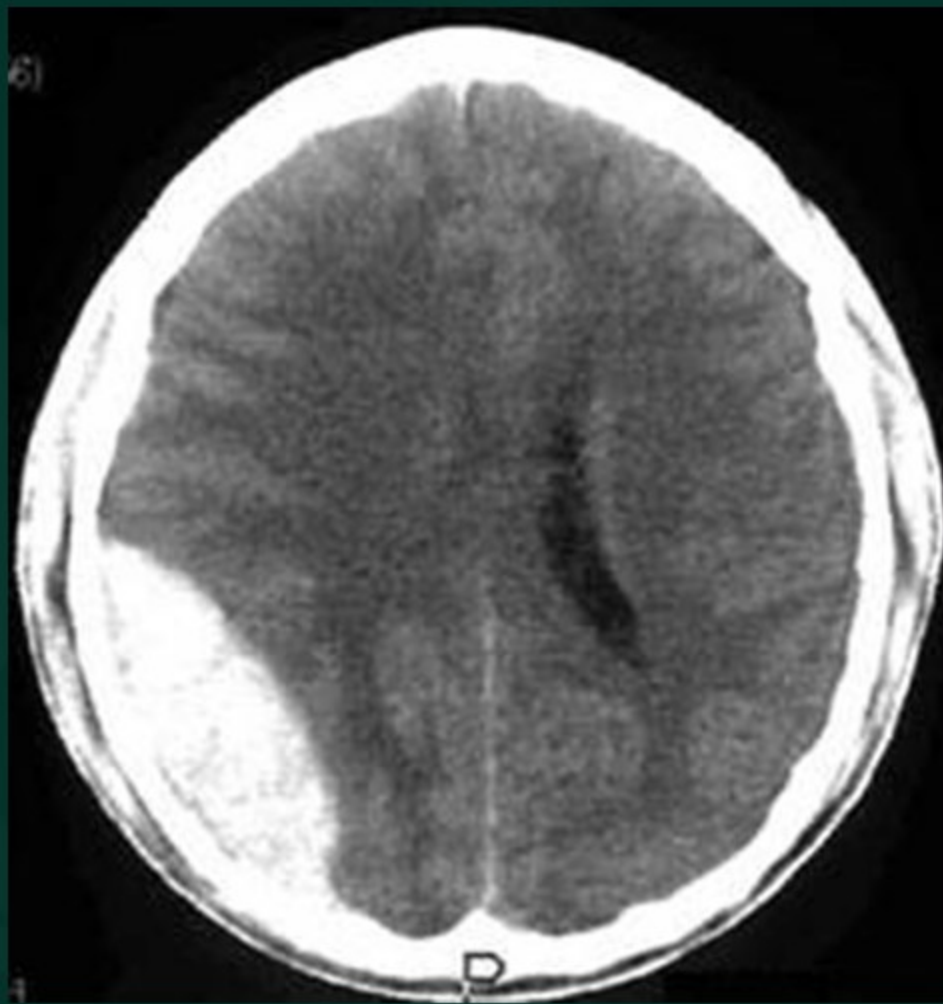
2019年 张伟

真题：147

题目：女，66岁。头部摔伤后头痛4天。结合CT片，此诊断为

- A：硬膜下血肿
- B：硬膜外血肿
- C：脑出血
- D：脑梗死

答案B



真题：149

题目：女，17岁。头部摔伤1小时。

结合CT片，此诊断为

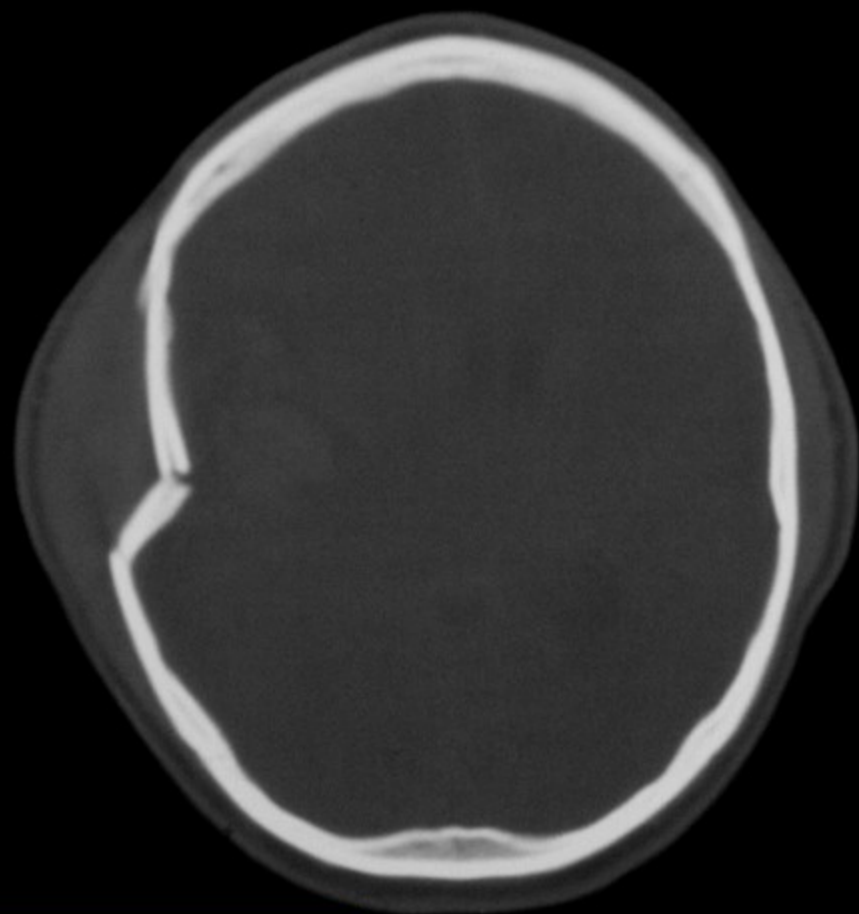
A：硬膜下血肿

B：颅骨骨折

C：硬膜外血肿

D：脑出血

答案B



2019年 张伟

真题：150

题目：男，38岁。头部外伤7小时。

结合CT片，此诊断为

- A: 颅骨骨折
- B: 硬膜下血肿
- C: 硬膜外血肿
- D: 脑出血

答案A

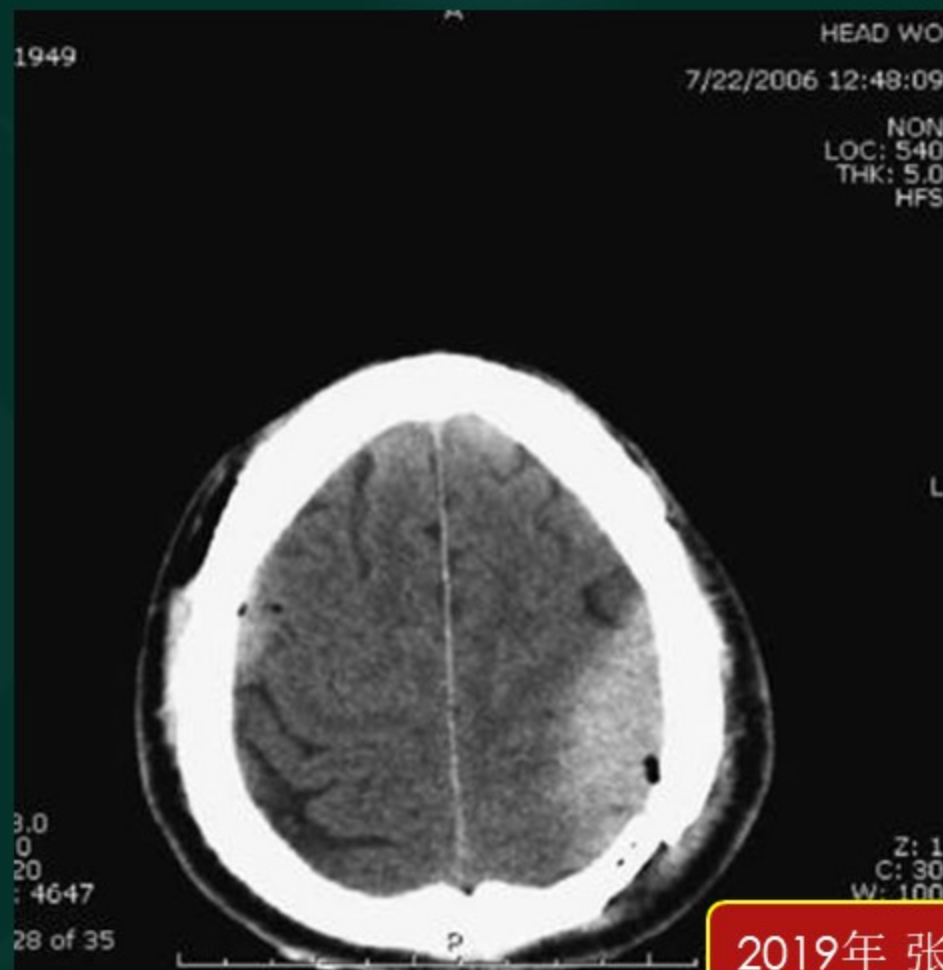

真题：151

题目：男，46岁。头部钝器伤3小时。结合CT片，此诊断为

- A：硬膜下血肿
- B：硬膜外血肿
- C：脑梗死
- D：脑出血

答案B



2019年 张伟

真题：154

题目：女，56岁。突发肢体无力3小时。结合CT片，此诊断为

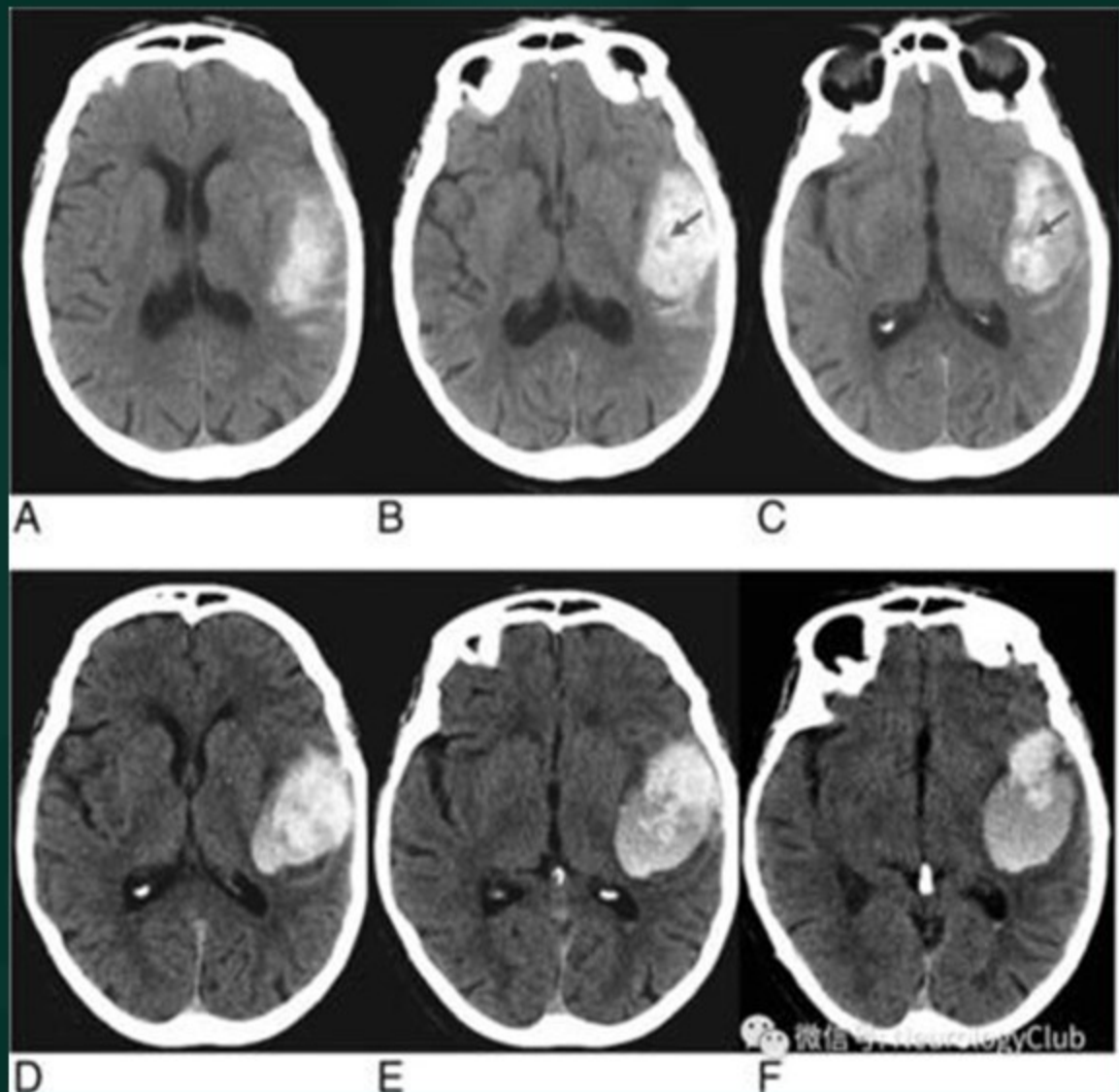
A：硬膜下血肿

B：硬膜外血肿

C：脑出血

D：脑梗死

答案C



真题：155

题目：男，53岁。头痛11小时。

结合CT片，此诊断为

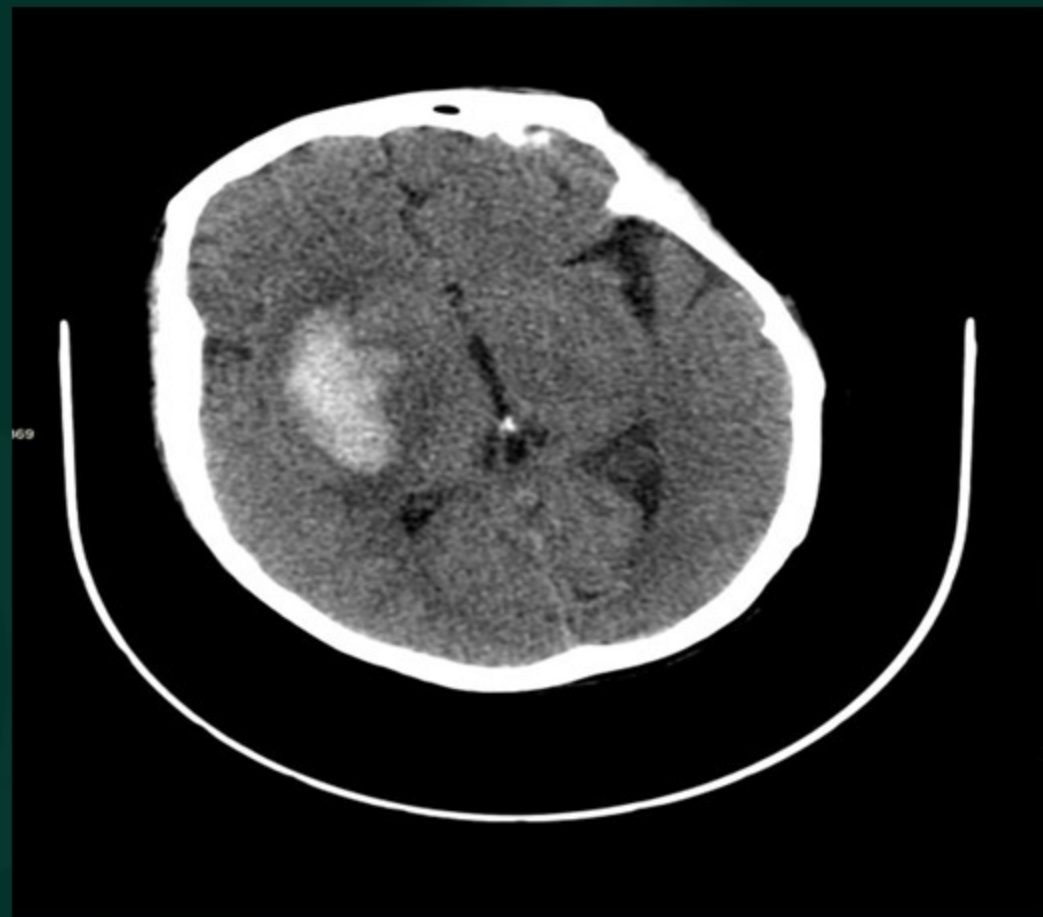
A：硬膜下血肿

B：硬膜外血肿

C：脑出血

D：脑梗死

答案C

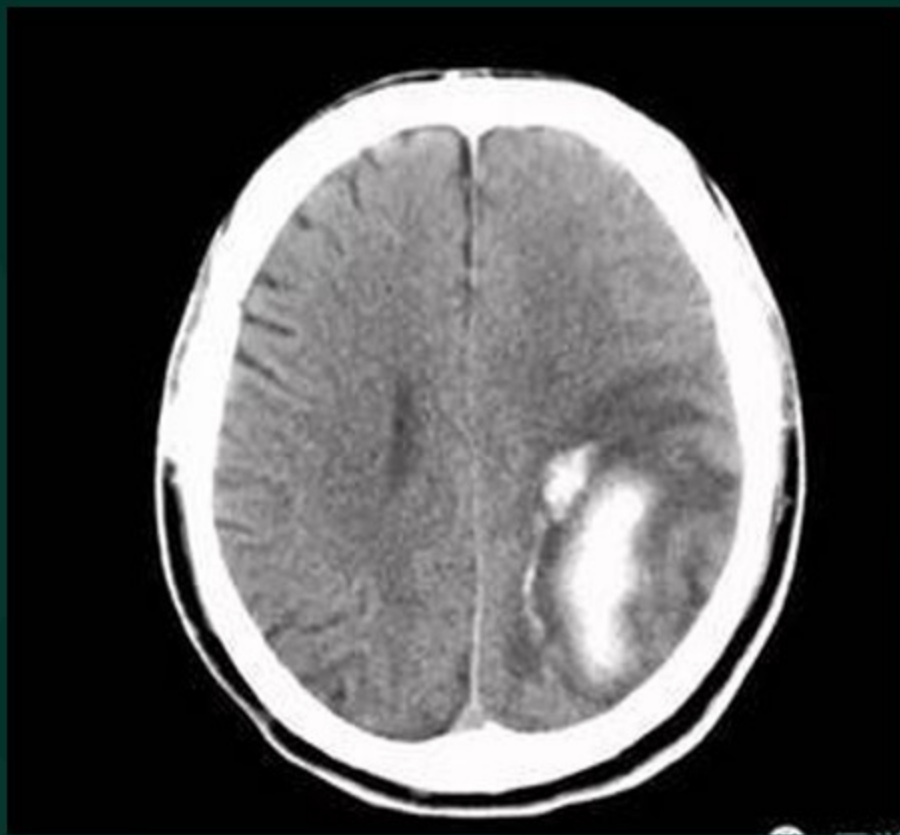

真题：156

题目：女，59岁。头痛伴肢体活动障碍1天。结合CT片，此诊断为

- A：脑梗死
- B：硬膜下血肿
- C：硬膜外血肿
- D：脑出血

答案D

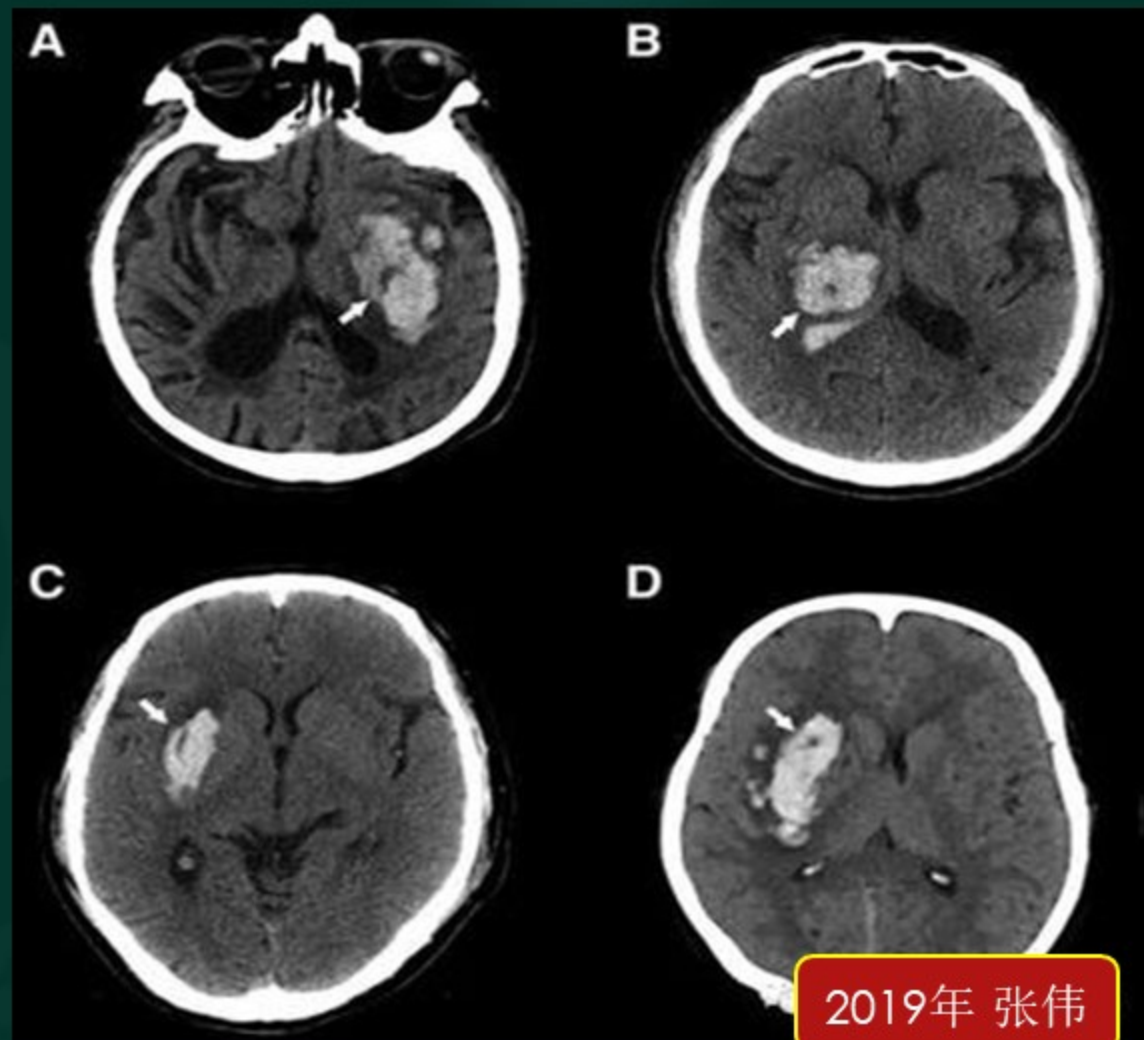


真题：157

题目：男，67岁。醉酒后出现肢体活动障碍3小时。结合CT片，此诊断为

- A: 脑出血
- B: 硬膜下血肿
- C: 硬膜外血肿
- D: 脑梗死

答案A



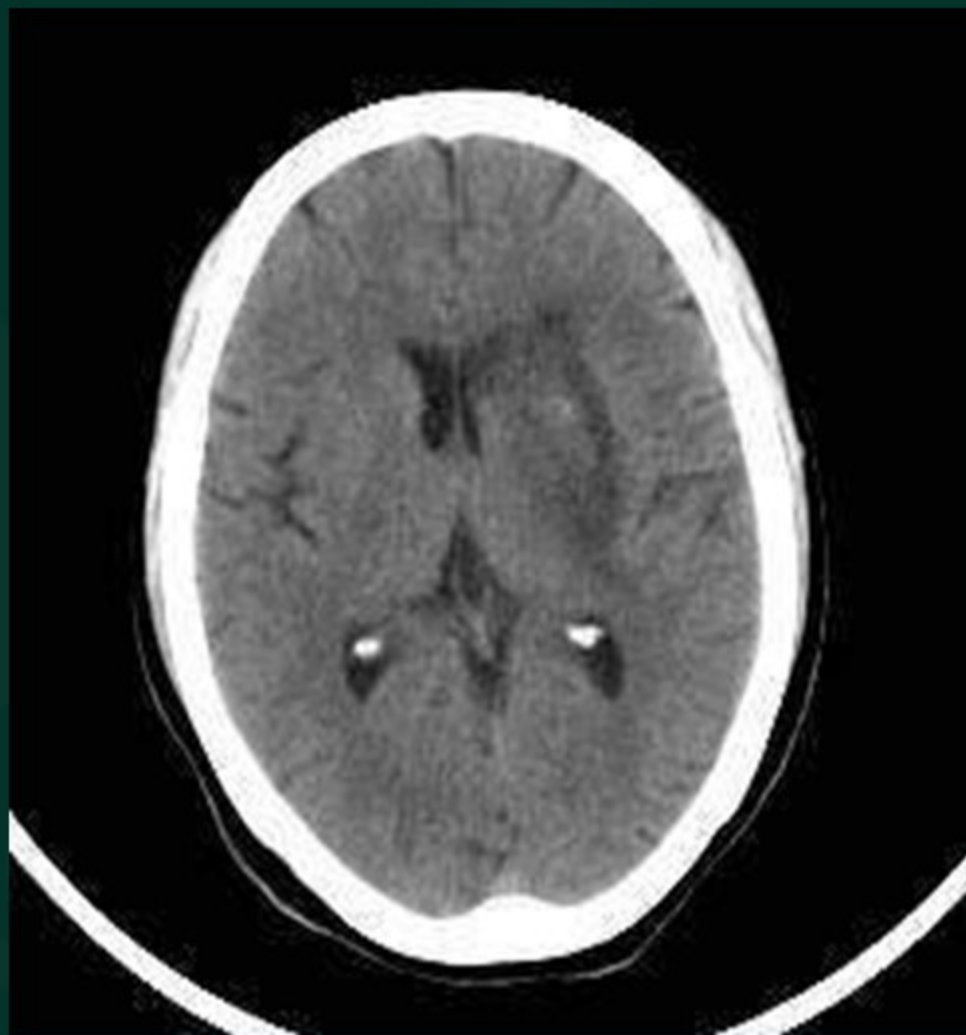
2019年 张伟

真题：159

题目：男，58岁。跌倒后意识丧失1天。结合CT片，此诊断为

- A：硬膜下血肿
- B：脑出血
- C：硬膜外血肿
- D：脑梗死

答案D

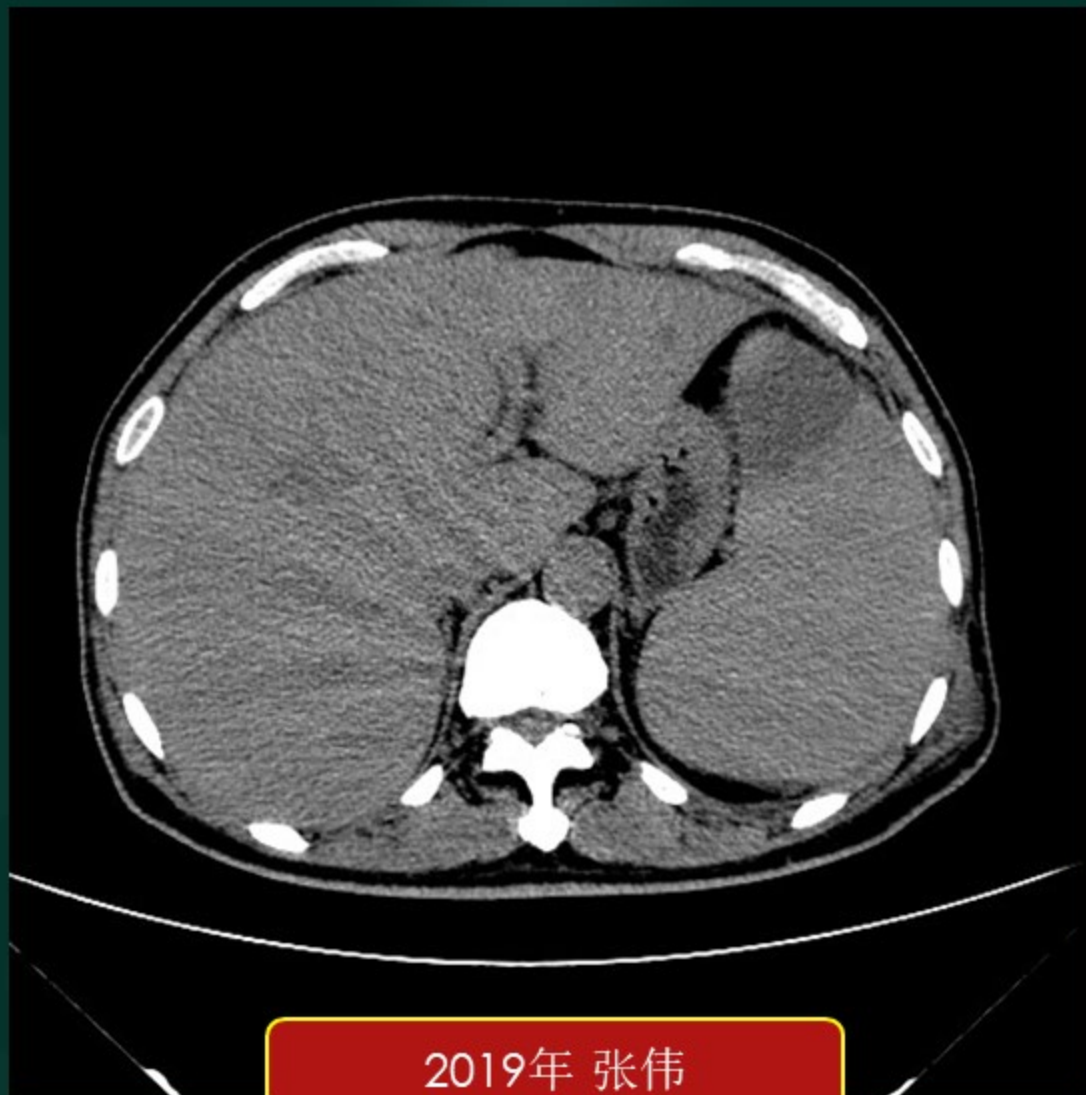

真题：160

题目：男，41岁。高空坠落伤后腹部疼痛2小时。结合CT片，此诊断为

- A: 急性胰腺炎
- B: 肾破裂
- C: 脾破裂
- D: 肝破裂

答案C



真题：161

题目：男，27岁。突发腹痛1天。结合CT片，此诊断为

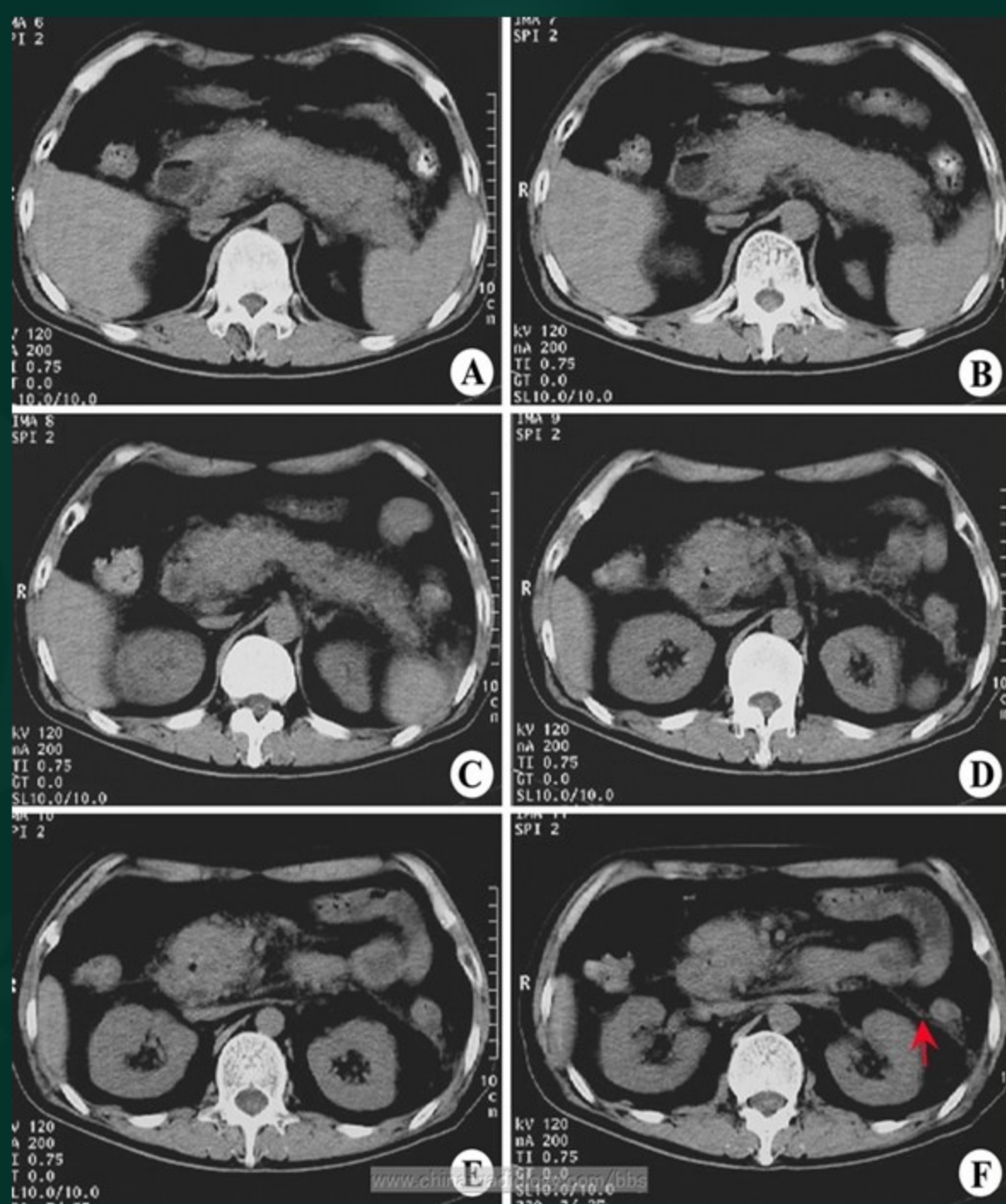
A：急性胰腺炎

B：脾破裂

C：肾破裂

D：肝癌

答案A

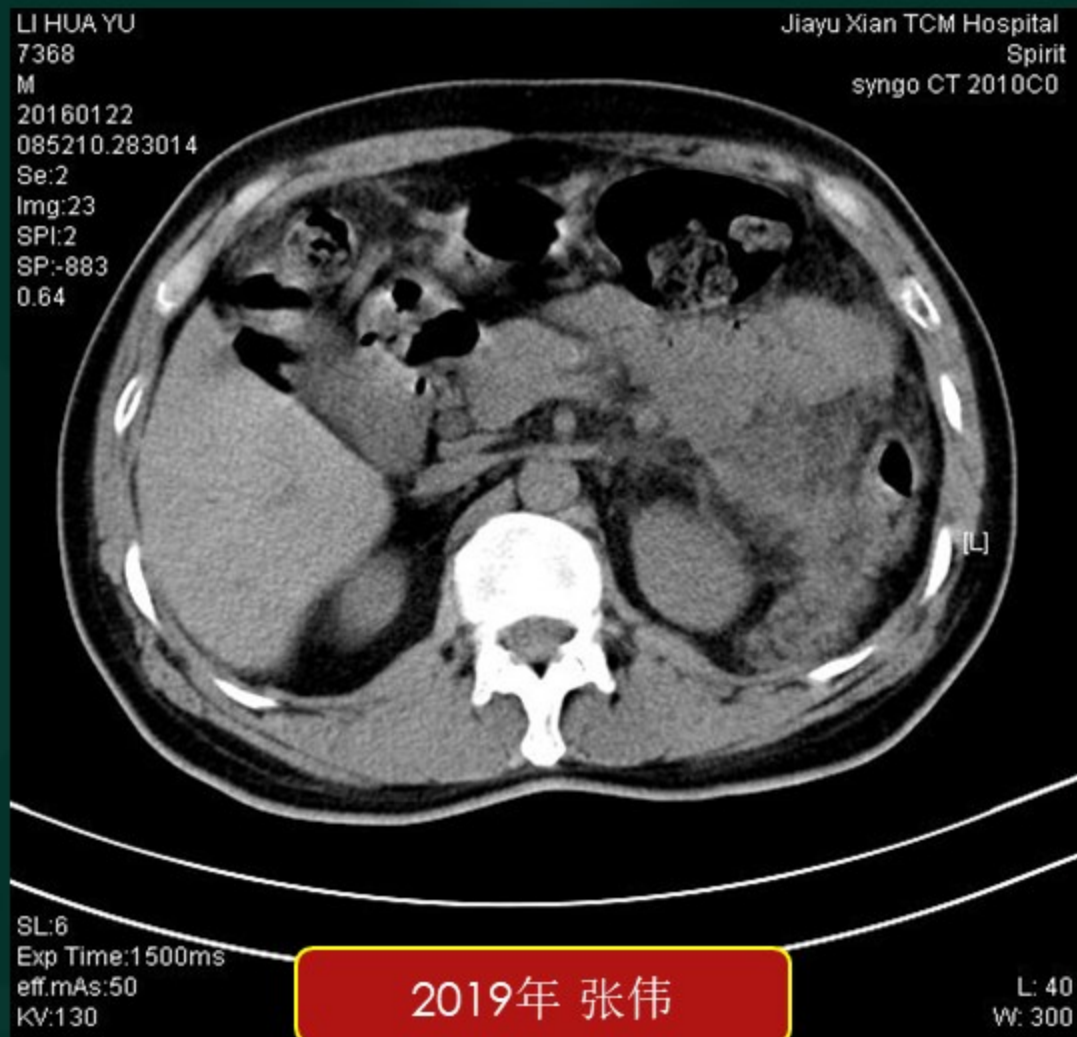


真题：162

题目：男，23岁。突发上腹疼痛6
小时。结合CT片，此诊断为

- A：肝破裂
- B：急性胰腺炎
- C：脾破裂
- D：肝癌

答案B



真题：164

题目：女，36岁。腹部钝击伤后腹部疼痛5小时。结合CT片，此诊断为

- A: 肾破裂
- B: 肝破裂
- C: 脾破裂
- D: 肝癌

答案C

