

口腔专业 · 2018. 12. 14 · 必备速记 · 口解

第六节 淋巴(助理不考)

1. 环形组淋巴结群:口腔颌面部的大部分淋巴引流至颌下淋巴结和颏下淋巴结。颏下淋巴结的淋巴又引流至颌下淋巴结和颈深上淋巴结。口腔颌面部的淋巴最终引流至颈深上淋巴结

2. 纵形组淋巴结群:常沿血管、神经或器官附近呈纵形排列
 环形组淋巴结群的输出管多注入纵形组淋巴结群。纵形组淋巴结群的颈深下淋巴结输出管组成颈淋巴干。左、右颈淋巴干分别入胸导管或右淋巴导管
 以肩胛舌骨肌与颈内静脉交叉、颈总动脉分叉为界分为颈深上、中、下淋巴结
 部位引流方向

部位	引流方向
下唇正中、颊部、口底、下前牙、舌尖	颏下淋巴结
下颌下、上唇、下唇外侧、颊、鼻、上前牙、颏下淋巴结、舌前 2/3、面淋巴结	下颌下淋巴结
上唇、颊、鼻	面淋巴结

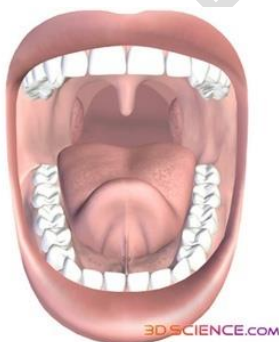第七节 口腔局部解剖

一、口腔境界及表面标志

1. 口腔境界

- 前: 上下唇;
- 后: 咽门,
- 两侧: 颊;
- 上: 腭;
- 下: 舌下区。

由上下牙列、牙龈和牙槽骨弓将口腔分为两部分, 牙列的唇颊侧部分称为**口腔前庭**, 牙列的舌侧部分称为**固有口腔**。



2. 口腔的表面解剖标志

- (1) 口腔前庭沟(唇颊龈沟): 为唇、颊黏膜移行于牙槽黏膜的沟槽。
- (2) 上、下唇系带: 为前庭沟中线上扇形或线形的黏膜小皱襞。
- (3) 颊系带: 为口腔前庭沟上相当于上下尖牙或前磨牙区的扁形黏膜小皱襞。
- (4) 腮腺管乳头: 在平对上颌第二磨牙牙冠的颊黏膜上, 有一乳头状突起, 腮腺导管口开口于此。
- (5) 磨牙后区: 由磨牙后三角和磨牙后垫组成。磨牙后三角位于下颌骨最后磨牙远中, 其尖向后; 磨牙后垫为覆盖于磨牙后三角表面的软组织。

(6) **翼下颌皱襞**：为延伸于上颌结节后内方与磨牙后垫后方之间的黏膜皱襞，其深面有翼下颌韧带。

(7) **颊垫尖**：大张口时，平时上、下颌后牙面间颊黏膜上有一个三角形隆起，称为颊垫。下牙槽神经麻醉进针点。

二、唇的解剖结构特点及临床意义

1. 唇的境界

上：为鼻底；

下：颊唇沟；

两侧：唇面沟；

口裂将唇分为上唇和下唇。

2. 唇的表面标志

(1) **口角**：即口裂的两端，其正常位置相当于**尖牙和第一前磨牙之间**。

(2) **唇红**：为上下唇的游离缘，是皮肤和黏膜的移行区。

(3) **唇红缘**：为唇红和皮肤的交界处。

(4) **唇弓**：**上唇**的全部唇红缘呈弓背状。

(5) 人中点（人中切迹）：为唇弓在中线稍低并微向前突处。

(6) **唇峰**：两侧的唇弓最高点。

(7) **唇珠**：上唇正中唇红呈珠状向前下方的突起。

(8) **人中**：上唇正中由鼻小柱向下至唇红缘的纵行浅沟。

(9) **人中嵴**：人中的两侧各有一条与其并行的皮肤嵴，
自鼻底延伸至唇峰。

3. 唇的结构由外向内分为五层：**(无皮下组织)**（注意层次）

(1) 皮肤：(2) 浅筋膜：(3) 肌层：

(4) 黏膜下层：(5) 黏膜：

三、颊的解剖结构特点及临床意义

1. 颊的境界颊

上：颧骨下缘；

下：下颌骨下缘；

前：唇面沟；

后：咬肌前缘。

2. 颊的结构由外向内分为六层（注意层次）

(1) 皮肤。

(2) 皮下组织：有颊脂垫，并有神经、血管穿行。

(3) 颊筋膜。

(4) 颊肌。

(5) 黏膜下层：含有黏液腺。

(6) 黏膜：有腮腺导管口。

四、腭的解剖结构特点及临床意义

1. 硬腭的表面标志

(1) **腭中缝**：为硬腭中线上纵行的黏膜隆起。

(2) **切牙乳头（腭乳头）**：位于腭中缝前端的黏膜隆起，其深面为切牙孔，鼻腭神经、血管经此孔穿出。

(3) **腭皱襞**：位于腭的前部，向两侧略呈辐射状的软组织嵴。

(4) **上颌硬区**：在硬腭中央部，黏膜薄而缺乏弹性。

(5) **腭大孔**：位于硬腭后缘前方约 0.5cm 处，约相当于腭中缝至第三磨牙腭侧龈缘**直线**连线的中、外 1/3 交界处（**弓形连线的中点**）。

(6) **蝶骨翼突钩**：位于上颌第三磨牙后内方 1~1.5cm 处黏膜下。

2. 软腭的表面标志: **腭小凹**在软腭前端中线两侧的黏膜上,左右各有一对称的小凹陷,为硬腭后缘的标志。

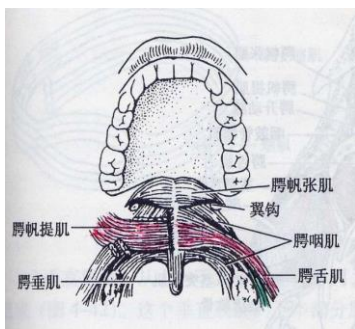
3. 硬腭软组织的特点(理解)

- (1) 黏膜下层前部含有少量脂肪,无腺体;后部则有较多的腭腺。
- (2) 硬腭的骨膜与黏膜下层附着紧密,而与骨面附着则不太紧密。
- (3) 黏骨膜不易移动,能耐受摩擦和咀嚼压力。

4. 软腭内有五对腭肌:(作用是重点)

- (1) **腭帆张肌**:作用为紧张腭帆,开大咽鼓管。
- (2) **腭帆提肌**:使软腭上提,咽侧壁向内侧运动。
- (3) **舌腭肌**:作用为下降腭帆,紧缩咽门。
- (4) **咽腭肌**:上提咽喉,向前牵引咽腭弓,并使两侧咽腭弓接近。
- (5) **悬雍垂肌(腭垂肌)**:上提悬雍垂(腭垂)。

腭帆、腭舌弓、舌根共同围成咽门。



名称	作用
腭帆提肌	发音时完成腭咽闭合
腭帆张肌	拉紧软腭,使咽鼓管开放
舌腭肌	下降软腭,提高舌根
咽腭肌	下降软腭,上提咽部
腭垂肌	牵拉腭垂向上

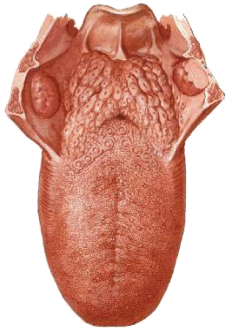
五、舌的解剖结构特点、淋巴回流特点

1. 上面(舌背)舌背以界沟为界,分为舌前 2/3 和舌后 1/3。

舌前 2/3 又称为舌体,舌后 1/3 称为舌根。舌前 2/3 分布有四种舌乳头:

- (1) **丝状乳头**:数量多,分布于舌体上面,司一般感觉。
- (2) **菌状乳头**:散在分布于丝状乳头之间,司味觉。
- (3) **轮廓乳头**:一般为 7~9 个,排列于界沟前方,司味觉。
- (4) **叶状乳头**:为 5~8 条并列皱襞,位于舌侧缘后部,司味觉。

舌后 1/3 黏膜无舌乳头,但有结节状淋巴组织,称舌扁桃体。



2. 下面（舌腹）：

- a. **舌系带**：舌下黏膜平滑，与舌下区黏膜相延续，并在中线形成舌系带。
- b. **伞襞**：舌系带两侧各有一条黏膜皱襞，称为伞襞。
- c. **舌下肉阜**：舌系带两侧的口底黏膜上各有一小突起，称为舌下肉阜，为**下颌下腺导管及舌下腺大管的共同开口**。
- d. **舌下襞**：舌下肉阜两侧各有一条向后外斜行的舌下襞，为舌下腺小管的开口部位。

3. 肌层：舌内肌、舌外肌。

舌内肌：舌上纵肌、舌下纵肌、舌横肌及舌垂直肌，收缩时改变舌的形态。

舌外肌：颏舌肌、舌骨舌肌、茎突舌肌及腭舌肌，收缩时改变舌的位置。

4. 舌的淋巴管引流(熟记)

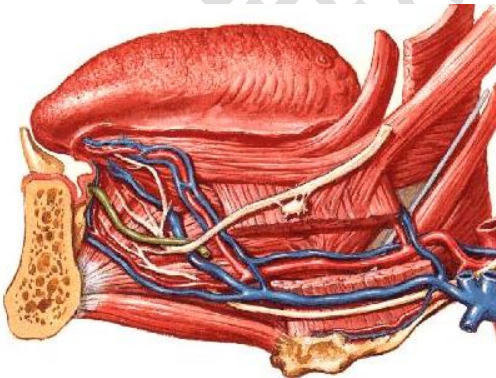
- (1) **舌尖淋巴管**：大部分至**颈下淋巴结**，小部分至**颈肩胛舌骨肌淋巴结**。
- (2) **舌体边缘或外侧淋巴管**：部分至**下颌下淋巴结**，另一部分至**颈深上淋巴结**。
- (3) **舌中央淋巴管**：汇入**颈深上淋巴结**，亦有汇入**下颌下淋巴结**。
- (4) **舌根淋巴管**：汇入两侧**颈深上淋巴结**。

六、舌下区的解剖结构特点及临床意义

1. 舌下区的境界位于舌和口底黏膜之下，下颌舌骨肌和舌骨舌肌之上，前界及两侧界为下颌体的内侧面，后部止于舌根。

2. 舌下区的内容：(熟记内容物)

- (1) 舌下腺及下颌下腺深部：(2) 下颌下腺导管及舌神经：
- (3) 舌下神经及其伴行静脉：(4) 舌下动脉：



第八节 颌面部局部解剖

(一) 颌面部表面标志及软组织结构特点

1. 表面解剖标志

- (1) **鼻小柱**：为两侧鼻前孔之间的隆嵴。
- (2) **鼻底**：即锥形外鼻之底。

- (3)鼻面沟:为近鼻翼基部外侧的长形凹陷。
(4)唇面沟:为上唇与颊部之间的斜行凹陷,鼻面沟与唇面沟合称为鼻唇沟。
(5)颞下点:为颞部最低点。
(6)眶下孔:位于眶下缘中点下约0.5 cm处。
(7)腮腺导管的体表投影:为耳垂至鼻翼与口角之间中点连线的中1/3处。
(8)面神经出茎乳孔的位置:成人位于乳突前缘中点或乳突尖端上方约2 cm处距皮肤约2~3 cm。

2. 颌面部软组织的特点(理解)

- (1)皮肤薄而柔软,皮下组织疏松,易于伸展移动。
- (2)富于皮脂腺、毛囊和汗腺。
- (3)血管密集,血运丰富。
- (4)有皮肤皱纹,走向有一定的规律。
- (5)皮下组织中有表情肌,手术或创伤处理时应注意表情肌的缝合,以免影响表情肌功能。

3. 美容角(看自己理解记大概数)

①鼻额角125-135% ②鼻面角36-40% ③鼻唇角90-100%

④鼻颞角120-132% ⑤颞颈角85%

4. 皮纹:皱纹线分为重力性皱纹线和动力性皱纹线

Langer线是指皮肤裂线的排列方向是与皮肤真皮内胶原纤维的排列方向的一致(手术线)

二、腮腺咬肌区的解剖结构特点

1. 腮腺咬肌区的境界:

- 前:咬肌前缘;
后:胸锁乳突肌、乳突及二腹肌后腹的前缘;
上:颧弓及外耳道;
下:下颌骨下缘。

2. 腮腺咬肌区的层次与内容

- (1)皮肤
- (2)皮下组织:内含颈阔肌上部。
- (3)腮腺咬肌筋膜:形成腮腺鞘,特点为(理解)。
 - 1)浅层特别致密,深层薄弱。Ⓜ
 - 2)鞘与腺体结合紧密,并发出许多间隔伸入腺体。Ⓜ
 - 3)鞘的上部与外耳道紧密相连,并发出索状纤维束伸入外耳道前下壁软骨部的裂隙
- (4)腮腺:临床上以面神经主干和分支平面为界,将腮腺分为浅、深两叶。**
- (5)腮腺与神经血管关系密切,其中,穿行腮腺的主要神经血管由浅入深为面神经、下颌后静脉及颈外动脉等,根据腮腺内血管神经的走向,可将其分为纵行和横行两组:

纵行组:颞浅动静脉、耳颞神经、下颌后静脉及颈外动脉;

横行组:面神经、上颌动静脉及面横动脉。

腮腺浅叶上缘神经血管排列从后向前依次为:

颞浅静脉、耳颞神经、颞浅动脉、面神经颞支及颧支Ⓜ

腮腺浅叶前缘神经血管排列从上向下依次为:

面横动脉、面神经颧支、面神经上颊支、腮腺管、面神经下颊支及下颌缘支Ⓜ

腮腺浅叶下端神经血管排列从前向后依次为:

面神经下颌缘支、面神经颈支、下颌后静脉

腮腺深叶的神经血管为:颈内动、静脉Ⓜ第IX~XII对脑神经(“腮腺床”)

(6) 咬肌: 位于腮腺咬肌筋膜的深面

三、面侧深区的解剖结构特点

1. 面侧深区的境界

- 前: 上颌骨后面;
- 后: 腮腺鞘;
- 内: 翼外板;
- 外: 下颌支。

(该区亦即颞下间隙及翼颌间隙的范围)

2. 面侧深区的内容(熟记)

(1) 翼丛: 位于颞肌与翼外肌之间及翼内、外肌之间

(2) 上颌动脉:

(3) 翼外肌: (钥匙)

翼外肌浅面是翼丛和上颌动脉, 深面下颌神经

翼外肌上缘是颞深和咬肌神经, 翼外肌两头之间是上颌动脉和颊神经,

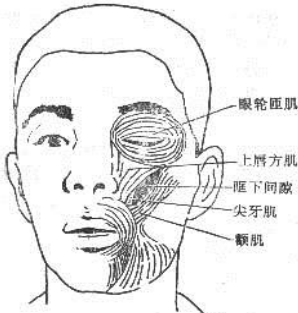翼外肌下缘舌神经和下牙槽神经

(4) 下颌神经及其分支:

五、主要蜂窝组织间隙的境界及连通(理解记忆)(助理不考)

1. 眶下间隙 位于眼眶前部的下方。

- 上: 眶下缘;
- 下: 上颌骨牙槽突;
- 内: 鼻侧缘;
- 外: 颞肌为界。

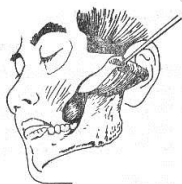

2. 颊间隙 位于颊肌与咬肌之间。

- 前: 咬肌前缘;
- 后: 下颌支前缘及颞肌前缘。

3. 咬肌间隙 位于咬肌与下颌支之间。

- 前: 为磨牙后区黏膜;
- 后: 腮腺。



4. 翼下颌间隙(翼颌间隙) 位于下颌支与翼内肌之间。

- 前: 颞肌及颊肌;
- 后: 腮腺;

上:翼外肌下缘;

下:下颌支内侧面。

间隙内主要有舌神经、下牙槽神经和下牙槽动、静脉通过。

翼下颌间隙交通:

向上:与颞下间隙及颞间隙通连;

向前:通颊间隙;

向下:与舌下、下颌下间隙相通;

向后:与咽旁间隙相通;

向外:通咬肌间隙。

尚可经颅底血管神经通颅内。

5. 颞下间隙:位于翼下颌间隙上方。

前:上颌骨后面,

后:茎突及茎突诸肌,

内:蝶骨翼突外侧板,

外:下颌支上份及颞弓,

上:蝶骨大翼的颞下面和颞下嵴,

下:翼外肌下缘平面为界。

6. 颞间隙

位于颞区,借颞弓与颞下嵴的平面与颞下间隙分界,

可分为颞浅间隙和颞深间隙两部分。

7. 咽旁间隙

(咽侧间隙)位于翼内肌、腮腺深叶与咽侧壁之间。

上:达颅底;

下:至舌骨平面;

前:翼下颌韧带;

后:椎前筋膜外侧份。

8. 翼腭间隙(翼腭窝)

位于眶尖的下方、颞下窝的内侧。

前:上颌骨体部;

后:蝶骨翼突;

上:蝶骨大翼;

内:腭骨垂直板。

间隙内主要有上颌神经、蝶腭神经节、上颌动脉及其分支。

翼腭间隙的交通:

向前:经眶下裂通眼眶,

向内:经蝶腭孔通鼻腔,

向外:经翼上颌裂通颞下间隙,

向下:经翼腭管通口腔,

向后上:经圆孔通颅腔。

第九节 颈部局部解剖

一、颈部分区与颈筋膜的层次结构

1. 颈部境界与分区

颈部以斜方肌前缘为界，将颈部分为前部（狭义的颈部）后部（项部），前部又以胸锁乳突肌的前、后缘为界，每侧分为三部：颈前三角、胸锁乳突肌区和颈后三角。

2. 颈筋膜的层次结构：颈部筋膜由浅入深可分为五层

- (1) 颈浅筋膜：为全身浅筋膜的一部分，包绕颈部**颈阔肌**在此层内。
- (2) 颈深筋膜浅层：形成**完整的封套包绕颈部**，除**颈阔肌和浅层的脉管、神经外**，几乎包被着颈部全部结构。
- (3) 颈深筋膜中层：上连舌骨，两侧至肩胛舌骨肌外缘，向下附着于锁骨和胸骨柄的后缘，并包被**舌骨下肌群**。（颈深筋膜浅中两层在中线结合形成**颈白线**、血管少）
- (4) 颈脏器筋膜：包被**颈部脏器**，如**喉、气管、甲状腺、咽及食管**等。
- (5) 椎前筋膜（颈深筋膜深层）：覆盖于**椎前肌和斜角肌的前面**，上达颅底，下继胸内筋膜。

二、下颌下三角（下颌下区）的境界及解剖

结构特点

1. 下颌下三角的境界

上：下颌骨下缘；

下：为二腹肌的前后腹。

其底由下颌舌骨肌、舌骨舌肌和咽上缩肌等构成。

2. 下颌下三角的内容（熟记）

(1) 下颌下腺：

(2) 下颌下淋巴结：

(3) 面静脉：

(4) 面动脉：在舌骨舌肌的浅面**自上而下依次排列：a. 舌神经 b. 下颌下腺导管 c. 舌下神经**

舌神经与下颌下腺导管关系密：从解剖关系上可作以下**鉴别（熟记）**：

(1) **联系**：舌神经连于下颌下神经节，导管则直接发自下颌下腺。

(2) **位置**：在舌骨舌肌表面，舌神经位于导管的上方。

(3) **形态**：舌神经比下颌下腺导管粗而略扁、且坚韧。

三、气管颈段的解剖及其临床应用

1. 气管颈段的层次气管颈段前方由浅入深依次为：

(1) 皮肤

(2) 颈浅筋膜

(3) 颈深筋膜浅层

(4) 颈深筋膜中层及其包被的胸骨舌骨肌和胸骨甲状肌

在中线的皮肤和颈浅筋膜的深面，**有由颈深筋膜浅、中两层结合形成的颈白线**。在气管颈段第2~4气管软骨环的前方有甲状腺颊部横过。气管颈段的两侧，上部有甲状腺侧叶覆盖，下部与颈总动脉相邻。

2. 临床行气管切开时注意点（熟知理解）

(1) 采取头正中后仰位，以免伤及颈总动脉，并使气管位置变浅。

(2) **一般在第3~5气管软骨环的范围内切开。**

(3) 切开时**注意深度**，以免伤及气管后壁，甚至伤及食管。

(4) **勿切第一气管软骨环**，以免术后发生**喉部狭窄**。

(5) 切开**不应低于第5气管软骨环**，以免引起**无名动脉**等损伤。

四、颈动脉三角的解剖特点及其临床应用

1. 境界

(1) 前上界：二腹肌后腹。

(2) 前下界：肩胛舌骨肌上腹。

(3) 后界：胸锁乳突肌。

- (4) 顶：颈深筋膜浅层。
- (5) 底：咽中，下缩肌，甲状舌骨肌及舌骨大角的一部分。

2. 层次：由浅入深分为三层

- (1) 皮肤
- (2) 颈浅筋膜
- (3) 颈深筋膜浅层

3. 内容和毗邻(熟记)(三动、两静、两神经、一肌肉)

- (1) 颈总动脉：
- (2) 颈内动脉和颈外动脉
- (3) 颈内静脉：
- (4) 面总静脉：
- (5) 舌下神经：
- (6) 喉上神经：
- (7) 二腹肌后腹：

本单元重点总结：

- 1. 上颌骨分为一体四突。
- 2. 下颌骨骨折好发部位。
- 3. 颞下颌关节的组成。
- 4. 表情肌的作用，咀嚼肌的起止点及作用。
- 5. 三叉神经、面神经。